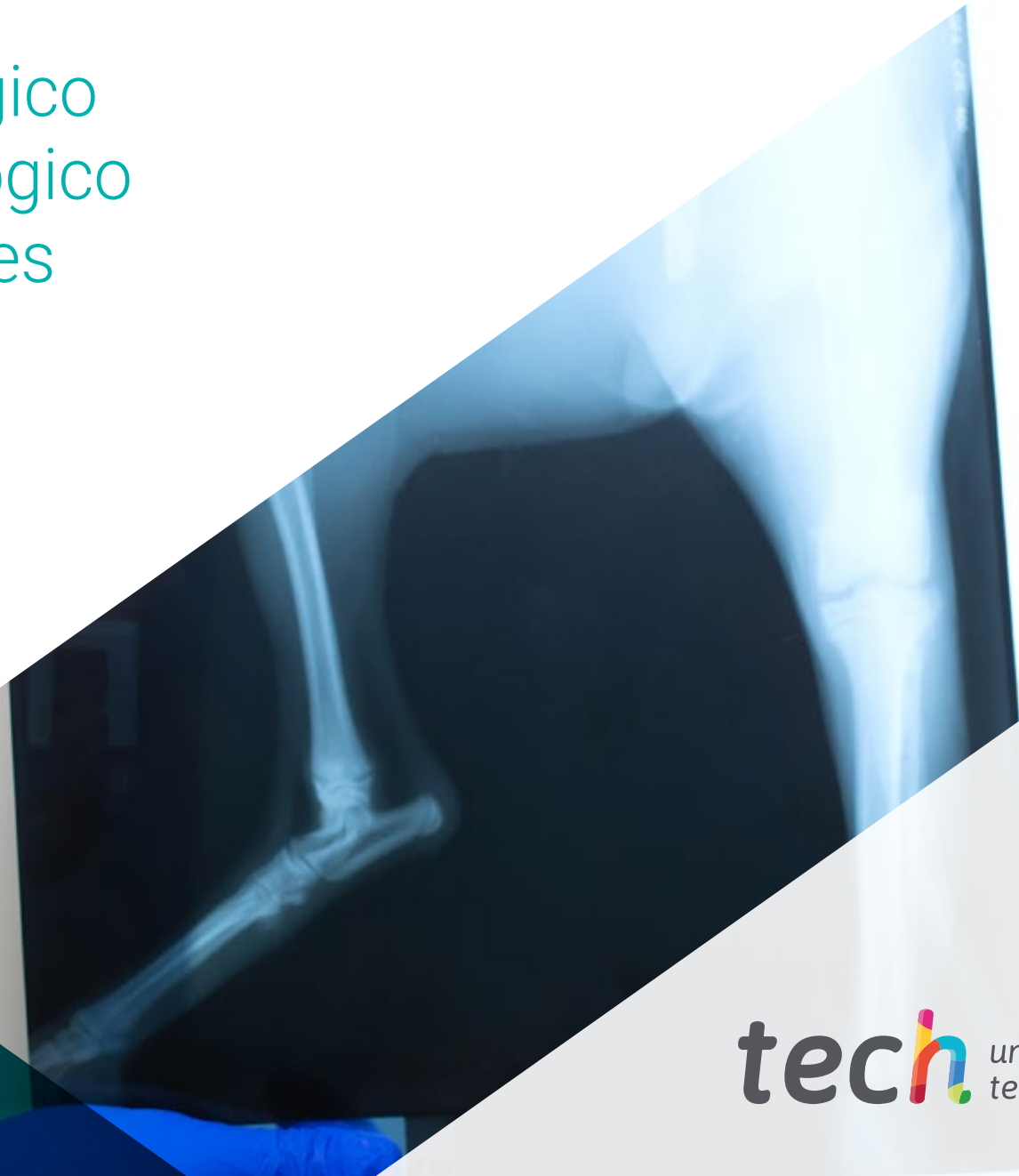

# Experto Universitario

Diagnóstico Radiológico  
Ortopédico y Neurológico  
en Pequeños Animales





## Experto Universitario

### Diagnóstico Radiológico Ortopédico y Neurológico en Pequeños Animales

- » Modalidad: **Online**
- » Duración: **6 meses**
- » Titulación: **TECH Universidad Tecnológica**
- » Acreditación: **18 ECTS**
- » Horario: **a tu ritmo**
- » Exámenes: **Online**

Acceso web: [www.techtute.com/veterinaria/experto/experto-universitario-diagnostico-radiologico-ortopedico-neurolgico-pequenos-animales](http://www.techtute.com/veterinaria/experto/experto-universitario-diagnostico-radiologico-ortopedico-neurolgico-pequenos-animales)

# Índice

01

Presentación

---

*pág. 4*

02

Objetivos

---

*pág. 8*

03

Dirección del curso

---

*pág. 12*

04

Estructura y contenido

---

*pág. 16*

05

Metodología

---

*pág. 22*

06

Titulación

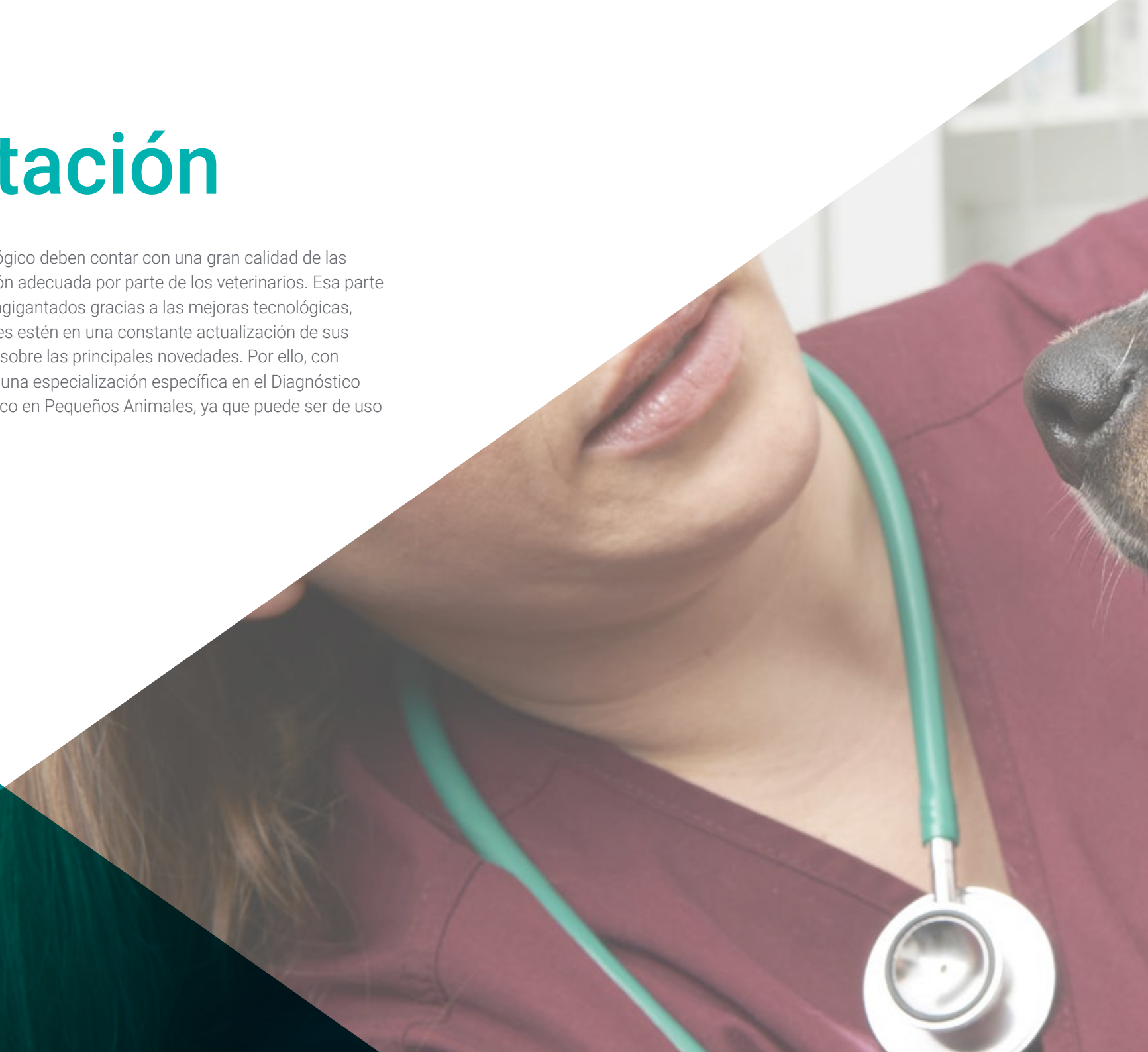---

*pág. 30*

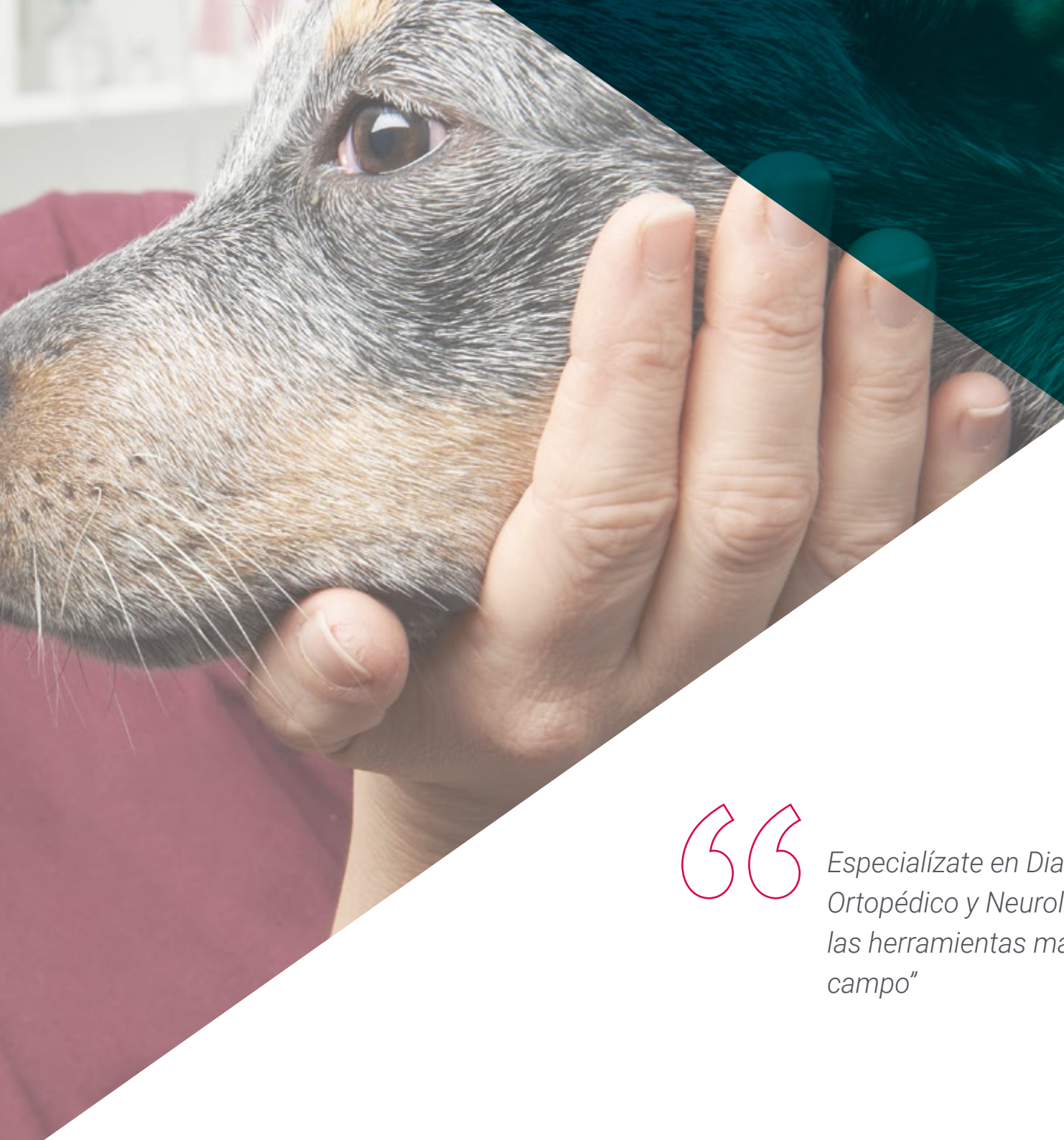# 01

# Presentación

Las pruebas de Diagnóstico Radiológico deben contar con una gran calidad de las imágenes para lograr la comprensión adecuada por parte de los veterinarios. Esa parte técnica ha ido avanzando a pasos agigantados gracias a las mejoras tecnológicas, pero es preciso que los profesionales estén en una constante actualización de sus conocimientos, para ponerse al día sobre las principales novedades. Por ello, con este programa queremos ofrecerte una especialización específica en el Diagnóstico Radiológico Ortopédico y Neurológico en Pequeños Animales, ya que puede ser de uso cotidiano en la consulta veterinaria.







“

*Especialízate en Diagnóstico Radiológico Ortopédico y Neurológico y logra utilizar las herramientas más novedosas en este campo”*

Las pruebas diagnósticas por imagen son indispensables en la consulta veterinaria, convirtiéndose en una herramienta habitual en la práctica de los profesionales, ya que les permite realizar diagnósticos precoces con los que se puede salvar la vida de los animales con determinadas patologías. Por ello, en esta ocasión, en TECH, se quiere ofrecer un programa académico elaborado por un equipo experto en la materia que se centra en el Diagnóstico Radiológico Ortopédico y Neurológico en Pequeños Animales.

En general, el diagnóstico definitivo de las enfermedades del sistema nervioso central requiere pruebas avanzadas de diagnóstico por imagen (TAC y RM), análisis del líquido cefalorraquídeo y estudio histopatológico (entre otras). Sin embargo, en algunas patologías se puede hacer una aproximación al diagnóstico y, en ocasiones, un diagnóstico definitivo en la clínica mediante el uso de radiografía simple y mielografía, complementando al resto de pruebas diagnósticas. Por ello, su estudio es de gran valor para mejorar la capacitación de los veterinarios.

Por otro lado, este programa se centra en el campo de la ortopedia y la traumatología, teniendo en cuenta que el hueso es un tejido complejo y exige de un conocimiento especializado para la comprensión de las actividades fundamentales que lleva a cabo. Pero, a través del método radiológico, se puede desarrollar un conocimiento especializado de las distintas patologías que pueden afectarlo.

En definitiva, se trata de un programa basado en la evidencia científica y práctica diaria, con todos los matices que cada profesional puede aportar, enriquecido por la evaluación crítica que todo profesional debe tener presente.

Así, a lo largo de esta capacitación, el alumno recorrerá todos los planteamientos actuales en los diferentes retos que su profesión plantea. Un paso de alto nivel que se convertirá en un proceso de mejora, no solo profesional, sino personal. Además, TECH asume un compromiso social: ayudar a la actualización de profesionales altamente cualificados y desarrollar sus competencias personales, sociales y laborales durante el desarrollo la misma. Y, para ello, no solo se llevará a través de los conocimientos teóricos que se ofrecen, sino que se mostrará otra manera de estudiar y aprender, más orgánica, más sencilla y eficiente. Se trabaja para mantener la motivación y para crear en la pasión por el aprendizaje; se impulsa a pensar y a desarrollar el pensamiento crítico.

Este **Experto Universitario en Diagnóstico Radiológico Ortopédico y Neurológico en Pequeños Animales** contiene el programa educativo más completo y actualizado del mercado. Las características más destacadas de la capacitación son:

- ♦ El desarrollo de casos prácticos presentados por expertos en radiología veterinaria
- ♦ Los contenidos gráficos, esquemáticos y eminentemente prácticos con los que están concebidos recogen una información científica y práctica sobre aquellas disciplinas indispensables para el ejercicio profesional
- ♦ Las novedades sobre la radiología veterinaria
- ♦ Los ejercicios prácticos donde realizar el proceso de autoevaluación para mejorar el aprendizaje
- ♦ Su especial hincapié en metodologías innovadoras en radiología veterinaria
- ♦ Las lecciones teóricas, preguntas al experto, foros de discusión de temas controvertidos y trabajos de reflexión individual
- ♦ La disponibilidad de acceso a los contenidos desde cualquier dispositivo fijo o portátil con conexión a internet



*Con este Experto Universitario te damos la oportunidad de adquirir una capacitación superior en el Diagnóstico Radiológico para que puedas aplicarlo a tu práctica en la consulta veterinaria”*

“

*En TECH te ayudamos a especializarte en Diagnóstico Radiológico Ortopédico y Neurológico de una manera sencilla, gracias a nuestra novedosa metodología”*

Incluye en su cuadro docente a profesionales pertenecientes al ámbito de veterinaria, que vierten en esta capacitación la experiencia de su trabajo, además de reconocidos especialistas de sociedades de referencia y universidades de prestigio.

Su contenido multimedia, elaborado con la última tecnología educativa, permitirá al profesional un aprendizaje situado y contextual, es decir, un entorno simulado que proporcionará una especialización inmersiva programada para entrenarse ante situaciones reales.

El diseño de este programa se centra en el Aprendizaje Basado en Problemas, mediante el cual el especialista deberá tratar de resolver las distintas situaciones de práctica profesional que se le planteen a lo largo del curso académico. Para ello, el profesional contará con la ayuda de un novedoso sistema de vídeos interactivos realizados por reconocidos expertos en radiología veterinaria, con gran experiencia.

*Nuestra especialización, de alto nivel académico, te permitirá alcanzar una capacitación superior en poco tiempo.*

*Nuestro formato online te permitirá estudiar de una manera cómoda desde donde tú elijas.*





# 02 Objetivos

El principal objetivo de TECH a la hora de ofrecer especializaciones específicas sobre la rama veterinaria es que los profesionales sean capaces de atender a los animales con totales garantías de éxito. Por ello, les ofrecemos un programa con una información totalmente actualizada y en la que pueden encontrar las prácticas más novedosas.





“

*Nuestro objetivo es alcanzar la excelencia académico y ayudarte a ti a lograr el éxito profesional”*



## Objetivos generales

---

- ♦ Identificar la anatomía radiográfica normal del sistema nervioso central como fundamento para una buena interpretación
- ♦ Analizar los signos radiológicos de las principales enfermedades que afectan al sistema nervioso
- ♦ Desarrollar un método sistemático para la evaluación de las imágenes radiológicas del sistema nervioso y obtener la máxima información diagnóstica
- ♦ Presentar los errores diagnósticos más frecuentes en la interpretación de las imágenes radiológicas durante el estudio del sistema nervioso central
- ♦ Determinar la imagen anatómica normal de las estructuras que forman el sistema neurológico, principalmente la columna y el cráneo
- ♦ Definir las principales alteraciones patológicas que podemos observar en las radiografías.
- ♦ Examinar la técnica de mielografía
- ♦ Examinar la anatomía específica para extrapolar a nivel radiológico las distintas patologías ortopédicas
- ♦ Analizar el funcionamiento de la placa de crecimiento para tener una percepción adecuada de la evolución radiológica del hueso
- ♦ Desarrollar la evolución radiológica del hueso tras una fractura
- ♦ Visualizar radiológicamente la cicatrización ósea
- ♦ Generar conocimiento especializado para prevenir complicaciones en nuestra práctica clínica/quirúrgica
- ♦ Determinar la importancia de la artritis/artrosis en nuestra práctica clínica diaria
- ♦ Ser capaz de hacer un pronóstico clínico a través de un estudio radiológico ortopédico
- ♦ Determinar las limitaciones de ciertos estudios radiológicos para diagnosticar ciertas patologías ortopédicas y los distintos tipos de técnicas quirúrgicas en traumatología y ortopedia
- ♦ Extrapolar los conocimientos sobre estas técnicas in vivo para visualizar la evolución.
- ♦ Determinar las proyecciones y el posicionamiento radiográfico para obtener imágenes con mayor valor diagnóstico
- ♦ Examinar la anatomía radiográfica del miembro anterior y posterior, viendo las diferencias entre especies y razas
- ♦ Identificar los diferentes tipos de fracturas, posibilidades de tratamiento y valorar su evolución y posibles complicaciones con el estudio radiológico
- ♦ Diferenciar un tejido óseo fisiológico de uno patológico, y conoceremos qué pasos seguir para llegar a un diagnóstico. Identificaremos las fracturas patológicas
- ♦ Determinar las limitaciones que comprenden los estudios radiológicos para el diagnóstico de ciertas patologías ortopédicas



## Objetivos específicos

---

### Módulo 1

- ♦ Proponer el uso de la radiografía simple y los estudios radiológicos de contraste para la aproximación al diagnóstico de algunas enfermedades inflamatorias del sistema nervioso central: infecciosas y no infecciosas
- ♦ Establecer los signos radiológicos compatibles con hernias discales y otras enfermedades degenerativas
- ♦ Fundamentar el uso de la radiografía como herramienta diagnóstica para la evaluación inicial del paciente con traumatismo medular
- ♦ Definir los patrones radiológicos de mielografía para el diagnóstico de tumores intradurales (meningioma) y extradurales (ependimoma y astrocitoma)
- ♦ Identificar signos radiológicos secundarios a patologías metabólicas y nutricionales que provocan encefalopatía
- ♦ Presentar las anomalías congénitas del sistema nervioso central y de las estructuras óseas que lo rodean que pueden ser identificadas mediante estudio radiográfico
- ♦ Examinar la imagen anatómica normal de cada segmento espinal y el cráneo
- ♦ Perfeccionar la técnica radiográfica y el posicionamiento del animal para la valoración de sistema neurológico
- ♦ Identificar las patologías congénitas que podemos observar en la columna
- ♦ Determinar las diferentes limitaciones que encontramos a la hora de valorar el cráneo

### Módulo 2

- ♦ Determinar la organización de la placa de crecimiento para comprender sus repercusiones en la imagen radiológica
- ♦ Examinar la irrigación sanguínea del hueso para poder extrapolar radiológicamente al hueso y a su evolución cicatricial
- ♦ Visualizar componentes óseos y fibrocartilaginosos radiológicamente

- ♦ Determinar las fases de reparación de una fractura e identificarlas radiográficamente para poder aplicar estos conocimientos durante un período de recuperación postoperatorio
- ♦ Anticiparnos a las posibles complicaciones en la fase de cicatrización ósea ayudándonos del control radiológico
- ♦ Visualizar correctamente los distintos tipos de complicaciones y diferenciarlos.
- ♦ Examinar radiográficamente un caso comprendiendo su importancia clínica, así como la evolución de la artritis/artrosis
- ♦ Diferenciar las distintas enfermedades ortopédicas a través del estudio radiográfico

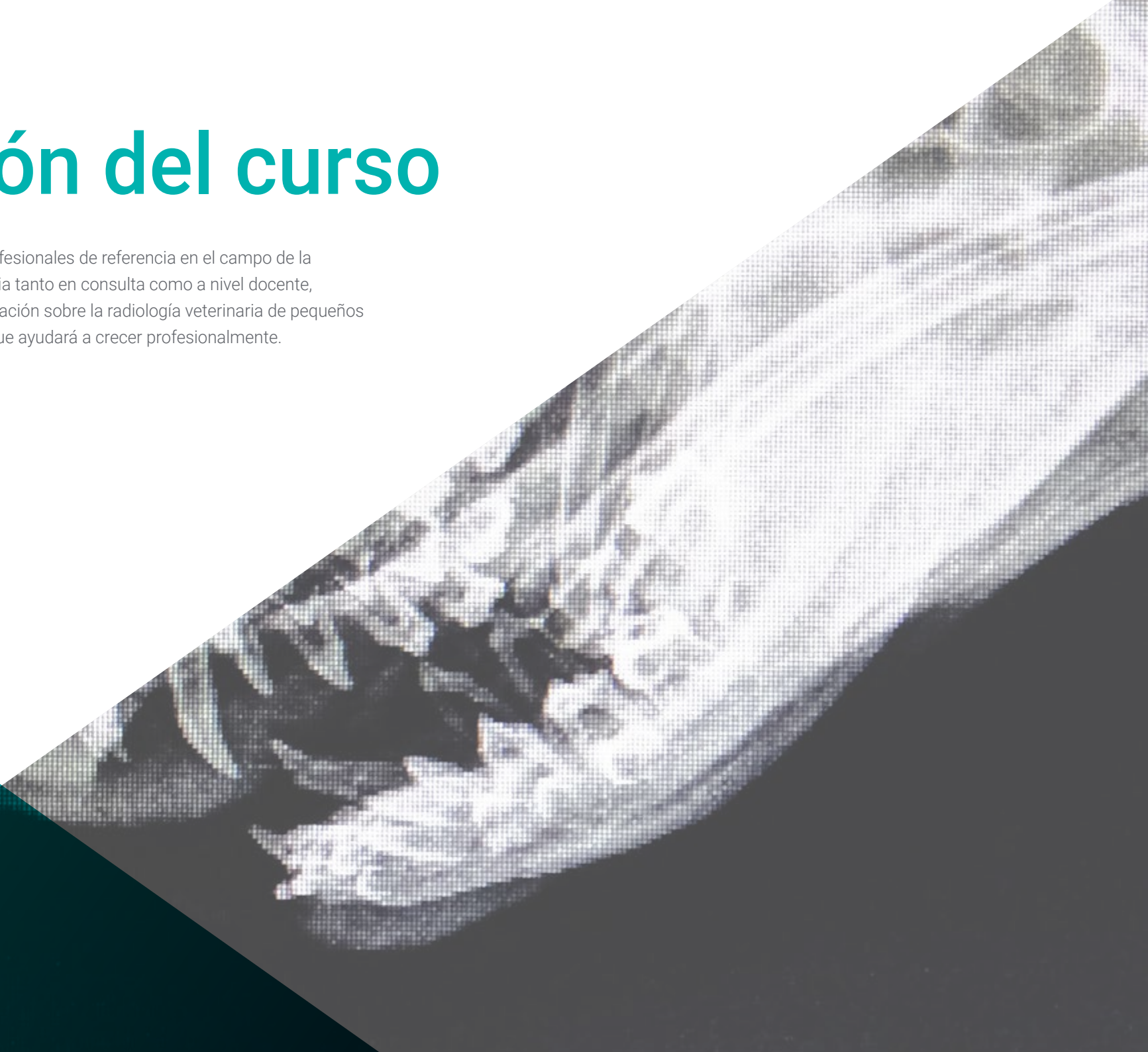### Módulo 3

- ♦ Determinar cómo diferenciar las fracturas estables/inestables de cadera y plantear un tratamiento médico o quirúrgico
- ♦ Reconocer las fracturas de fémur, y su importancia en el diagnóstico temprano para evitar graves complicaciones
- ♦ Examinar las estructuras del cráneo, mandíbula y dientes, enfatizando la importancia de las correctas proyecciones y mostrando las limitaciones de la radiología en las estructuras del cráneo
- ♦ Identificar las fracturas de tibia
- ♦ Analizar la importancia de las radiografías en el miembro anterior examinando su anatomía y analizando las fracturas más típicas en esta área
- ♦ Examinar radiológicamente las distintas patologías de la extremidad distal
- ♦ Perfeccionar el posicionamiento radiológico para la valoración de las luxaciones.
- ♦ Diferenciar los distintos tipos de luxaciones articulares
- ♦ Diagnosticar y clasificar correctamente las diferentes fracturas a nivel del núcleo de crecimiento y que comprometen la epífisis y metáfisis adyacente
- ♦ Identificar las diferentes patologías musculares, tendinosas y ligamentosas mediante imagen radiológica y comprender sus limitaciones

03

# Dirección del curso

El equipo docente, formado por profesionales de referencia en el campo de la veterinaria y con años de experiencia tanto en consulta como a nivel docente, proporcionará una detallada información sobre la radiología veterinaria de pequeños animales. Una oportunidad única que ayudará a crecer profesionalmente.





“

*Te proporcionamos el mejor equipo docente para que aprendes con los principales expertos en esta materia”*

## Dirección



### Dra. Gómez Poveda, Bárbara

- ♦ Veterinaria Especialista en Pequeños Animales
- ♦ Directora veterinaria en Barvet-Veterinaria a Domicilio
- ♦ Veterinaria generalista en Clínica Veterinaria Parque Grande
- ♦ Veterinaria de Urgencias y Hospitalización en el Centro de Urgencias Veterinarias Las Rozas
- ♦ Veterinaria de Urgencias y Hospitalización en el Hospital Veterinario Parla Sur
- ♦ Graduada en Veterinaria por la Universidad Complutense de Madrid
- ♦ Postgrado en Cirugía de Pequeños Animales por Improve International
- ♦ Especialización en Diagnóstico por Imagen en Pequeños Animales en la Universidad Autónoma de Barcelona
- ♦ Especialización en Medicina y Diagnóstico por Imagen de Animales Exóticos en la Universidad Autónoma de Barcelona

## Profesores

### Dra. Moreno, Lorena

- ♦ Licenciada en Veterinaria por la Universidad Complutense de Madrid en 2012
- ♦ Postgrado de Cirugía y Anestesia de pequeños Animales de la UAB
- ♦ Actualmente cursando Postgrado de Neurología de veterinarios en web
- ♦ Veterinaria Senior, en calidad de Jefe Clínico, en el Hospital Veterinario Momo de Madrid. Desde 2015
- ♦ Veterinaria en el Hospital Veterinario "Sierra Oeste" de San Martín de Valdeiglesias (Madrid). 2014-2015

### Dra. Lázaro González, María

- ♦ Licenciada en Veterinaria por la Universidad Alfonso X el Sabio de Madrid en 2018
- ♦ GPCert en medicina felina 2020
- ♦ Posgrado en Diagnóstico por imagen
- ♦ Posgrado en Medicina felina
- ♦ Interna en anatomía animal durante la realización del grado en Veterinaria
- ♦ Responsable del servicio de urgencias, medicina interna, radiología y ecografía en Hospital Gattos Centro Clínico Felino (2018-2020)

## Profesores

### **Dra. Moliní Aguiar, Gabriela**

- ♦ Responsable de servicio de Radiología de la Clínica Veterinaria Petiberia. Desde 2018
- ♦ Responsable del servicio de anestesia de la Clínica Veterinaria Petiberia. Desde 2017
- ♦ Licenciada en Veterinaria por la Universidad Complutense de Madrid en 2014
- ♦ Neurología en el paciente Felino y Canino. Novotech. Noviembre 2020
- ♦ Medicina interna en el paciente felino. Novotech. Noviembre 2020
- ♦ Curso de Interpretación radiológica en pequeños animales de Colegio de Veterinario de Madrid. Junio 2020
- ♦ Máster de Microbiología y Parasitología: investigación y desarrollo. Septiembre 2015

### **Dr. García Montero, Javier**

- ♦ Encargado de servicio de traumatología y ortopedia, cirugía y anestesia. Hospital Veterinario Cruz Verde (Alcázar de San Juan). Desde 2019
- ♦ Licenciado en Veterinaria, Facultad de Veterinaria de Córdoba. 2009-2015
- ♦ Cursando el Posgrado en Cirugía de Tejidos Blandos y Anestesia en Pequeños Animales por la Universidad Autónoma de Barcelona
- ♦ Certificado de Tratamiento de las Fracturas en Perros Toy y Gatos. UCM, 2019
- ♦ Taller de Nivelación de la meseta tibial
- ♦ Jornadas teórico-prácticas en Manejo de fracturas en el paciente felino
- ♦ Jornada teórico-práctica en Artrodesis de Carpo y Tarso
- ♦ Jornada de Inestabilidad articular

### **Dra. Gandía, Anaí**

- ♦ Veterinaria en Clínica Veterinaria El Pinar (Navalcarnero, Madrid). Desde 2020
- ♦ Graduada en Veterinaria por la Universidad Alfonso X El Sabio en 2020
- ♦ Colaboración como alumno en el Servicio de Neurología del HCV de la UAX en el área de pequeños animales. 2019-2020
- ♦ Cursando actualmente el Postgrado de Mejora Internacional de "Cirugía de Pequeños Animales: tejidos blandos, traumatología y neurocirugía"
- ♦ Curso Colvema "Diagnóstico de la alopecia en el perro". Septiembre 2020
- ♦ Curso Colvema "El mastocitoma cutáneo canino, ¿cómo debemos actuar?" Noviembre 2020
- ♦ Clínica Veterinaria Leganés Norte, como ATV. 2017-2018

### **Dr. Rojas, Francisco Javier**

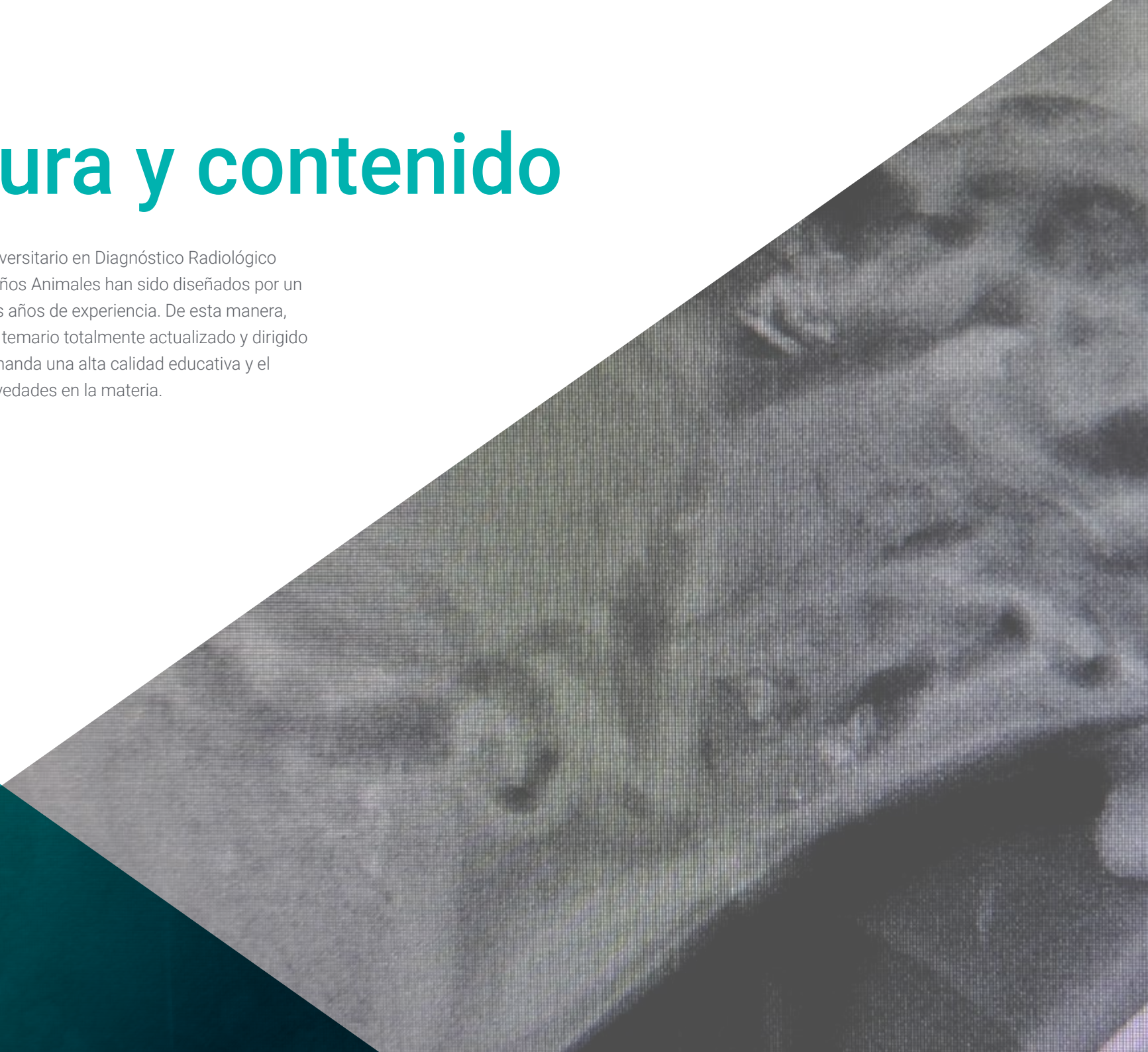- ♦ Veterinario en el Hospital Veterinario Alcor
- ♦ Veterinario en el Centro Veterinario Los Delfines
- ♦ Doctorado en Medicina y Cirugía Animal por la Universitat de Lleida
- ♦ Posgrado en Diagnóstico por Imagen por Improve International
- ♦ Especialista en Interpretación Radiológica en Pequeños Animales
- ♦ Graduado en Veterinaria por Universidad Complutense de Madrid



# 04

## Estructura y contenido

Los contenidos de este Experto Universitario en Diagnóstico Radiológico Ortopédico y Neurológico en Pequeños Animales han sido diseñados por un equipo de expertos, avalado por sus años de experiencia. De esta manera, se han encargado de programar un temario totalmente actualizado y dirigido al profesional del siglo XXI, que demanda una alta calidad educativa y el conocimiento de las principales novedades en la materia.





“

*Nuestro temario ha sido creado siguiendo los criterios de excelencia que marca nuestra propia institución y que demanda la sociedad actual”*

## Módulo 1. Diagnóstico Radiológico en Neurología

- 1.1. Anatomía radiológica
  - 1.1.1. Estructuras valorables mediante radiología
  - 1.1.2. Anatomía radiológica normal de la columna
  - 1.1.3. Anatomía radiológica normal del cráneo y sus estructuras
- 1.2. Examen radiológico de la columna
  - 1.2.1. C1-C6
  - 1.2.2. T1-T13
  - 1.2.3. L1-L7
  - 1.2.4. S1-Cd
- 1.3. Examen mediante contrastes
  - 1.3.1. Mielografía cisternal
  - 1.3.2. Mielografía lumbar
  - 1.3.3. Alteraciones patológicas observadas mediante la mielografía
- 1.4. Diagnóstico de las patologías vasculares
  - 1.4.1. Patologías vasculares: hasta dónde podéis llegar con la radiología convencional
  - 1.4.2. Valoración de las patologías vasculares mediante técnicas de contraste
  - 1.4.3. Valoración de las patologías vasculares mediante otras técnicas de imagen
- 1.5. Malformaciones cerebrales y meníngeas
  - 1.5.1. Hidrocefalia
  - 1.5.2. Meningocele
- 1.6. Patologías inflamatorias
  - 1.6.1. Infecciosas
  - 1.6.2. No infecciosas
  - 1.6.3. Discoespondilitis
- 1.7. Patologías degenerativas
  - 1.7.1. Enfermedad discal degenerativa.
  - 1.7.2. Síndrome de Wobbler
  - 1.7.3. Inestabilidad lumbosacra, síndrome de cauda equina
- 1.8. Traumas espirales
  - 1.8.1. Fisiopatología
  - 1.8.2. Fracturas

- 1.9. Oncología
  - 1.9.1. Enfermedades neoplásicas primarias
  - 1.9.2. Enfermedades secundarias por metástasis
- 1.10. Otras enfermedades neurológicas
  - 1.10.3. Metabólicas
  - 1.10.4. Nutricionales
  - 1.10.5. Congénitas

## Módulo 2. Diagnóstico Radiológico Ortopédico I

- 2.1. La placa de crecimiento
  - 2.1.1. Organización de la placa de crecimiento y sus repercusiones en la imagen radiológica
  - 2.1.2. Irrigación sanguínea de la placa de crecimiento
  - 2.1.3. Estructura y función de la placa de crecimiento. Componentes cartilagosos
    - 2.1.3.1. Zona de reserva
    - 2.1.3.2. Zona proliferativa
    - 2.1.3.3. Zona hipertrófica
  - 2.1.4. Componentes óseos (metáfisis).
  - 2.1.5. Componentes fibrosos y fibrocartilagosos
  - 2.1.6. Imágenes radiológicas de la placa de crecimiento en las distintas fases del crecimiento
    - 2.1.6.1. Epifisiolisis
    - 2.1.6.2. Otras enfermedades del crecimiento
- 2.2. Reparación de las fracturas
  - 2.2.1. Respuesta radiológica del hueso traumatizado
  - 2.2.2. Reparación por fases de la fractura
    - 2.2.2.1. Fase inflamatoria
    - 2.2.2.2. Fase de reparación
    - 2.2.2.3. Fase de remodelación
    - 2.2.2.4. Formación del callo óseo
    - 2.2.2.5. Consolidación de la fractura
    - 2.2.2.6. Reparación por primera intención
    - 2.2.2.7. Reparación por segunda intención
    - 2.2.2.8. Unión clínica
    - 2.2.2.9. Rangos de unión clínica

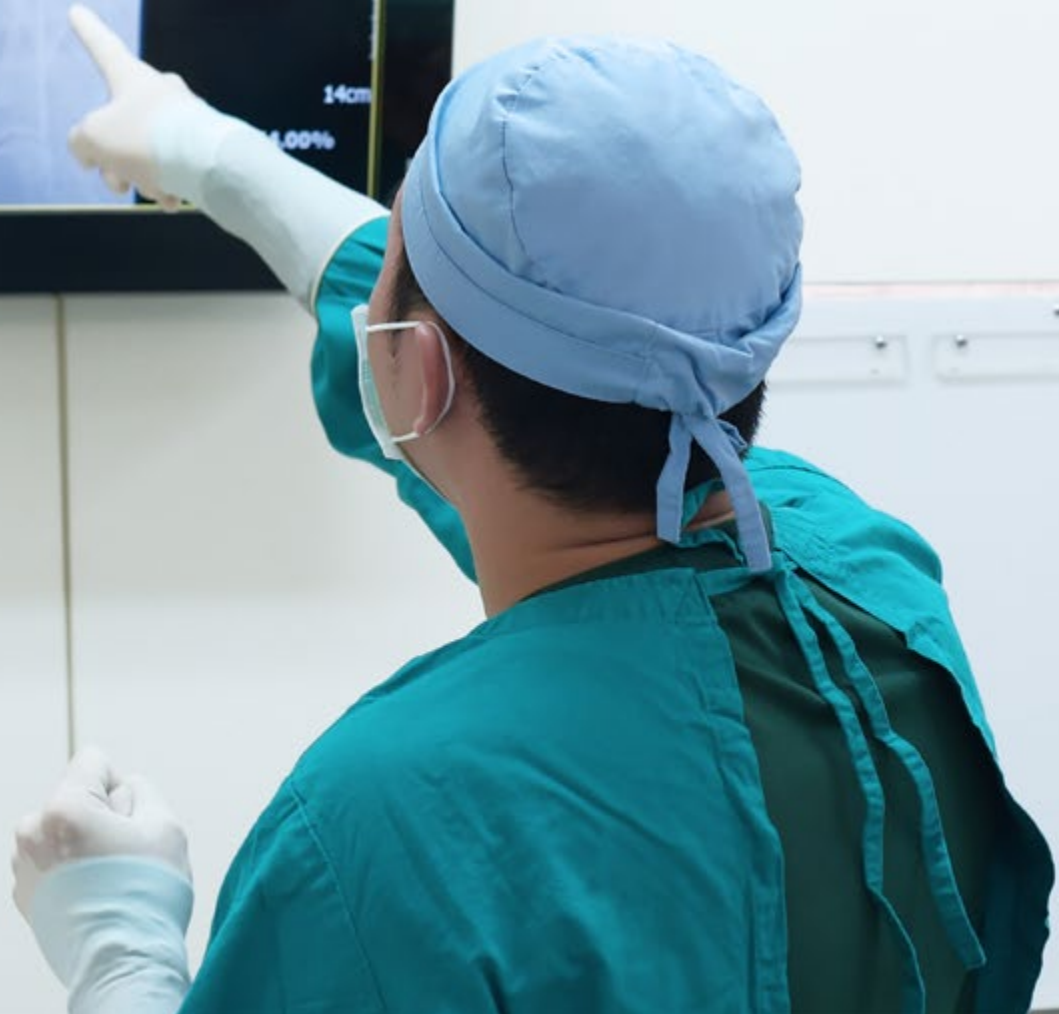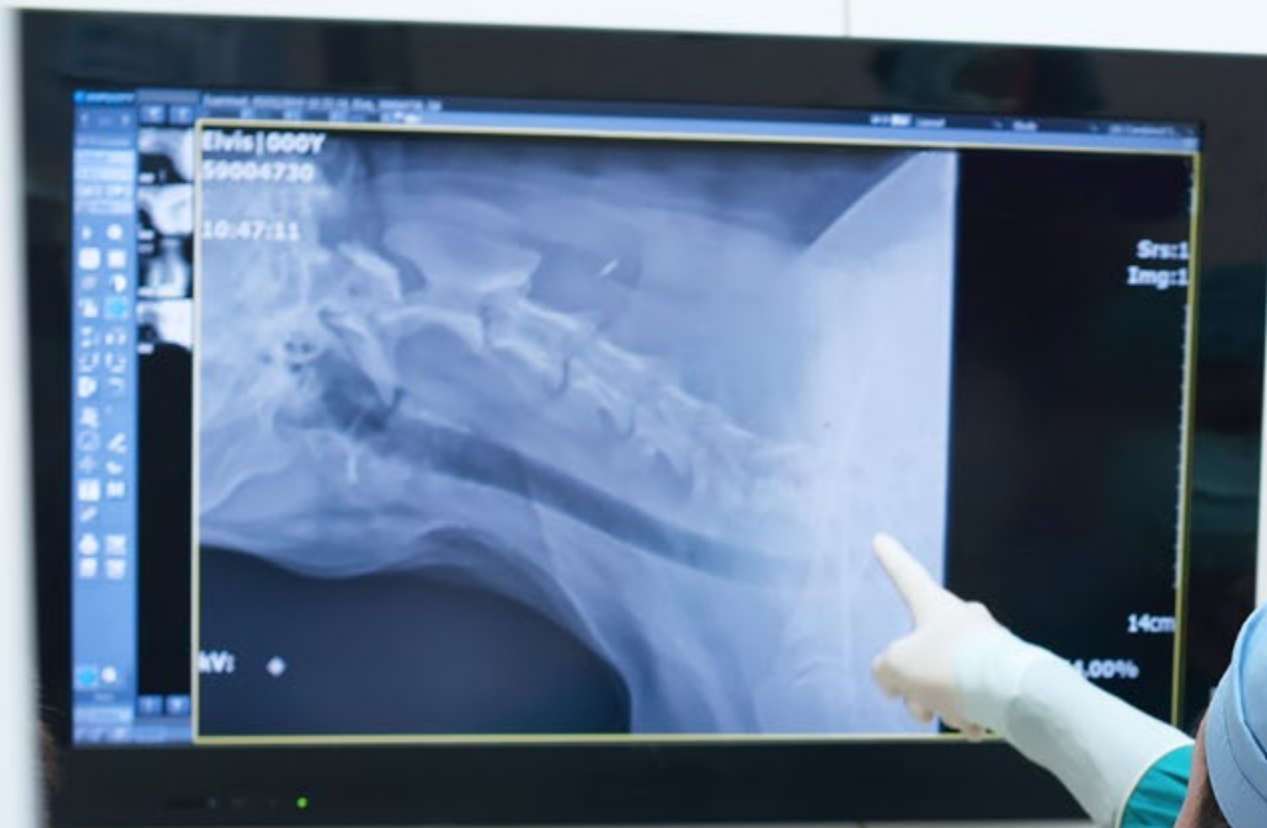- 2.3. Complicaciones de las fracturas
  - 2.3.1. Unión retardada
  - 2.3.2. No unión
  - 2.3.3. Mala unión
  - 2.3.4. Osteomielitis
- 2.4. Imagen radiológica de la artritis y poliartritis
  - 2.4.1. Tipos de artritis y poliartritis
  - 2.4.2. Diagnóstico clínico
  - 2.4.3. Diagnóstico diferencial radiológico
- 2.5. La imagen radiológica de la osteoartritis
  - 2.5.1. Etiología
  - 2.5.2. Diagnóstico Radiológico
  - 2.5.3. Pronóstico según la imagen radiológica
- 2.6. Toma de decisiones en traumatología y ortopedia en función del Diagnóstico Radiológico
  - 2.6.1. Cumplió su función clínica
  - 2.6.2. El implante se rompe
  - 2.6.3. El implante se dobla
  - 2.6.4. El implante migra
  - 2.6.5. Rechazo
  - 2.6.6. Infección
  - 2.6.7. Interferencia térmica
- 2.7. Radiología de las enfermedades ortopédicas
  - 2.7.1. Radiología de la osteocondritis disecante
  - 2.7.2. Panosteitis
  - 2.7.3. Núcleo cartilaginoso retenido
  - 2.7.4. Osteodistrofia hipertrófica
  - 2.7.5. Osteopatía cráneomandibular
  - 2.7.6. Tumores óseos
  - 2.7.7. Otras enfermedades óseas
- 2.8. Radiología de la displasia de cadera
  - 2.8.1. Radiología de la cadera fisiológica
  - 2.8.2. Radiología de la cadera patológica
  - 2.8.3. Graduación de la displasia de cadera.
  - 2.8.4. Tratamientos quirúrgicos frente a la displasia de cadera
  - 2.8.5. Evolución clínica/radiográfica de la displasia de cadera
- 2.9. Radiología de la displasia de codo
  - 2.9.1. Radiología del codo fisiológico
  - 2.9.2. Radiología del codo patológico
  - 2.9.3. Tipos de displasia de codo
  - 2.9.4. Tratamientos quirúrgicos frente a la displasia de codo
  - 2.9.5. Evolución clínica/radiográfica de la displasia de codo
- 2.10. Radiología de la rodilla
  - 2.10.1. Radiología de la rotura del ligamento cruzado anterior
    - 2.10.1.1. Tratamiento quirúrgico de la rotura del ligamento cruzado anterior
  - 2.10.2. Radiología de la luxación de rótula
    - 2.10.2.1. Graduación de la luxación de rótula
    - 2.10.2.2. Tratamiento quirúrgico de la luxación de rótula

### Módulo 3. Diagnóstico Radiológico ortopédico II

- 3.1. Anatomía radiológica de la pelvis
  - 3.1.1. Consideraciones generales
  - 3.1.2. Evaluación radiológica de las fracturas estables de cadera
  - 3.1.3. Indicación radiológica quirúrgica
    - 3.1.3.1. Fractura intraarticular
    - 3.1.3.2. Cierre del canal pélvico
    - 3.1.3.3. Inestabilidad articular de una hemipelvis
  - 3.1.4. Fractura separación de la articulación sacro- ilíaca
  - 3.1.5. Fracturas del acetábulo
  - 3.1.6. Fractura del ilion
  - 3.1.7. Fracturas del Isquion
  - 3.1.8. Fracturas de la sínfisis púbica
  - 3.1.9. Fracturas de la tuberosidad isquiática

- 3.2. Imagen Radiológica de las fracturas de fémur
  - 3.2.1. Fracturas proximales del fémur
  - 3.2.2. Fracturas del tercio medio del fémur
  - 3.2.3. Fracturas del tercio distal del fémur
- 3.3. Imagen radiológica de las fracturas de la tibia
  - 3.3.1. Fracturas del tercio proximal
  - 3.3.2. Fracturas del tercio medio de la tibia
  - 3.3.3. Fracturas del tercio distal de la tibia
  - 3.3.4. Fracturas de los maléolos tibiales
- 3.4. Miembro anterior
  - 3.4.1. Imagen radiológica de las fracturas de la escápula
  - 3.4.2. Imagen radiológica de las fracturas del húmero
  - 3.4.3. Imagen radiológica de las fracturas del radio y cúbito
- 3.5. Fracturas del maxilar y de la mandíbula, imagen radiológica del cráneo
  - 3.5.1. Radiología de la mandíbula
    - 3.5.1.1. La mandíbula rostral
    - 3.5.1.2. Radiología dental
    - 3.5.1.3. La ATM
  - 3.5.2. Radiología del maxilar
    - 3.5.2.1. Radiología dental
    - 3.5.2.2. Radiología del maxilar
  - 3.5.3. Radiología de los senos paranasales
  - 3.5.4. Radiología del cráneo
  - 3.5.5. Oncología
- 3.6. Radiología de las fracturas y otras alteraciones que resultan en una incongruencia de la superficie articular
  - 3.6.1. Fracturas que afectan al núcleo de crecimiento
  - 3.6.2. Clasificación de la epífisis con base en su tipo
  - 3.6.3. Clasificación de los deslizamientos o las fracturas por separación que involucran el núcleo de crecimiento y la epífisis metáfisis adyacente
  - 3.6.4. Evaluación clínica y tratamiento de los daños a los núcleos de crecimiento
  - 3.6.5. Radiología de las fracturas articulares en animales adultos
- 3.7. Luxaciones articulares, radiología
  - 3.7.1. Posicionamiento radiológico
  - 3.7.2. Nomenclatura
  - 3.7.3. Luxaciones traumáticas
  - 3.7.4. Inestabilidad escapulohumeral
- 3.8. Radiología intervencionista en traumatología
  - 3.8.1. Radiología de las fracturas que afectan al núcleo de crecimiento
  - 3.8.2. Radiología de las fracturas que afecten a la epífisis con base en su tipo
  - 3.8.3. Radiología de los deslizamientos o las fracturas por separación que involucran el núcleo de crecimiento, la epífisis y la metáfisis adyacente
  - 3.8.4. Radiología de las fracturas articulares en animales adultos
- 3.9. Radiología de las enfermedades musculares, tendinosas y ligamentosas
  - 3.9.1. Radiología de enfermedades musculares
  - 3.9.2. Radiología de enfermedades tendinosas y ligamentosas
  - 3.9.3. Otras alternativas de diagnóstico por imagen de estas patologías
- 3.10. Radiología de las alteraciones metabólicas y nutricionales
  - 3.10.1. Introducción
  - 3.10.2. Imagen radiológica en hiperparatiroidismo nutricional secundario
  - 3.10.3. Imagen radiológica en hiperparatiroidismo renal secundario
  - 3.10.4. Imagen radiológica en hipervitaminosis A
  - 3.10.5. Imagen radiológica en enanismo hipofisario



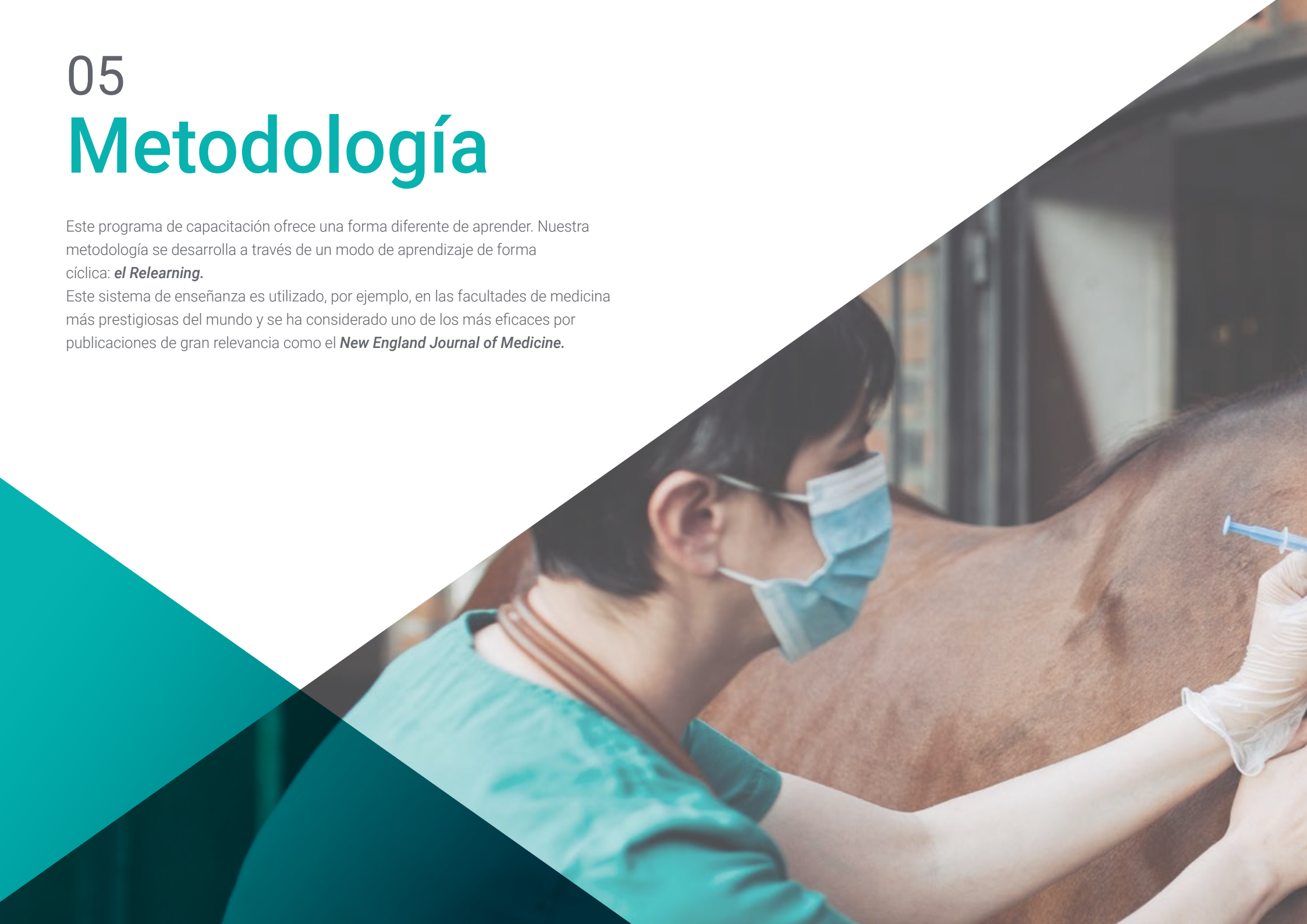

05

# Metodología

Este programa de capacitación ofrece una forma diferente de aprender. Nuestra metodología se desarrolla a través de un modo de aprendizaje de forma cíclica: **el Relearning.**

Este sistema de enseñanza es utilizado, por ejemplo, en las facultades de medicina más prestigiosas del mundo y se ha considerado uno de los más eficaces por publicaciones de gran relevancia como el ***New England Journal of Medicine.***





“

*Descubre el Relearning, un sistema que abandona el aprendizaje lineal convencional para llevarte a través de sistemas cíclicos de enseñanza: una forma de aprender que ha demostrado su enorme eficacia, especialmente en las materias que requieren memorización”*

## En TECH empleamos el Método del caso

Ante una determinada situación, ¿qué debería hacer un profesional? A lo largo del programa, te enfrentarás a múltiples casos clínicos simulados, basados en pacientes reales en los que deberás investigar, establecer hipótesis y, finalmente, resolver la situación. Existe abundante evidencia científica sobre la eficacia del método. Los especialistas aprenden mejor, más rápido y de manera más sostenible en el tiempo.

*Con TECH podrás experimentar una forma de aprender que está moviendo los cimientos de las universidades tradicionales de todo el mundo.*



Según el Dr. Gérvas, el caso clínico es la presentación comentada de un paciente, o grupo de pacientes, que se convierte en «caso», en un ejemplo o modelo que ilustra algún componente clínico peculiar, bien por su poder docente, bien por su singularidad o rareza. Es esencial que el caso se apoye en la vida profesional actual, intentando recrear los condicionantes reales en la práctica profesional veterinaria.



“

*¿Sabías que este método fue desarrollado en 1912, en Harvard, para los estudiantes de Derecho? El método del caso consistía en presentarles situaciones complejas reales para que tomaran decisiones y justificasen cómo resolverlas. En 1924 se estableció como método estándar de enseñanza en Harvard”*

#### La eficacia del método se justifica con cuatro logros fundamentales:

1. Los veterinarios que siguen este método no solo consiguen la asimilación de conceptos, sino un desarrollo de su capacidad mental, mediante ejercicios de evaluación de situaciones reales y aplicación de conocimientos.
2. El aprendizaje se concreta de una manera sólida en capacidades prácticas que permiten al alumno una mejor integración en el mundo real.
3. Se consigue una asimilación más sencilla y eficiente de las ideas y conceptos, gracias al planteamiento de situaciones que han surgido de la realidad.
4. La sensación de eficiencia del esfuerzo invertido se convierte en un estímulo muy importante para el veterinario, que se traduce en un interés mayor en los aprendizajes y un incremento del tiempo dedicado a trabajar en el curso.



## Relearning Methodology

TECH potencia el uso del método del caso de Harvard con la mejor metodología de enseñanza 100% online del momento: el Relearning.

Esta universidad es la primera en el mundo que combina el estudio de casos clínicos con un sistema de aprendizaje 100% online basado en la reiteración, que combina un mínimo de 8 elementos diferentes en cada lección, y que suponen una auténtica revolución con respecto al simple estudio y análisis de casos.



*El veterinario aprenderá mediante casos reales y resolución de situaciones complejas en entornos simulados de aprendizaje. Estos simulacros están desarrollados a partir de softwares de última generación que permiten facilitar el aprendizaje inmersivo.*

Situado a la vanguardia pedagógica mundial, el método Relearning ha conseguido mejorar los niveles de satisfacción global de los profesionales que finalizan sus estudios, con respecto a los indicadores de calidad de la mejor universidad online en habla hispana (Universidad de Columbia).

Con esta metodología se han capacitado más de 65.000 veterinarios con un éxito sin precedentes en todas las especialidades clínicas con independencia de la carga en cirugía. Nuestra metodología pedagógica está desarrollada en un entorno de máxima exigencia, con un alumnado universitario de un perfil socioeconómico alto y una media de edad de 43,5 años.

*El Relearning te permitirá aprender con menos esfuerzo y más rendimiento, implicándote más en tu capacitación, desarrollando el espíritu crítico, la defensa de argumentos y el contraste de opiniones: una ecuación directa al éxito.*

En nuestro programa, el aprendizaje no es un proceso lineal, sino que sucede en espiral (aprender, desaprender, olvidar y reaprender). Por eso, se combinan cada uno de estos elementos de forma concéntrica.

La puntuación global que obtiene el sistema de aprendizaje de TECH es de 8.01, con arreglo a los más altos estándares internacionales.





En este programa tendrás acceso a los mejores materiales educativos, preparados a conciencia para ti:



#### Material de estudio

Todos los contenidos didácticos son creados por los especialistas que van a impartir el curso, específicamente para él, de manera que el desarrollo didáctico sea realmente específico y concreto.

Estos contenidos son aplicados después al formato audiovisual, para crear el método de trabajo online de TECH. Todo ello, con las técnicas más novedosas que ofrecen piezas de gran calidad en todos y cada uno los materiales que se ponen a disposición del alumno.



#### Últimas técnicas y procedimientos en vídeo

TECH acerca al alumno las técnicas más novedosas, los últimos avances educativos y al primer plano de la actualidad en técnicas y procedimientos veterinarios. Todo esto, en primera persona, con el máximo rigor, explicado y detallado para contribuir a la asimilación y comprensión del estudiante. Y lo mejor de todo, pudiéndolo ver las veces que quiera.



#### Resúmenes interactivos

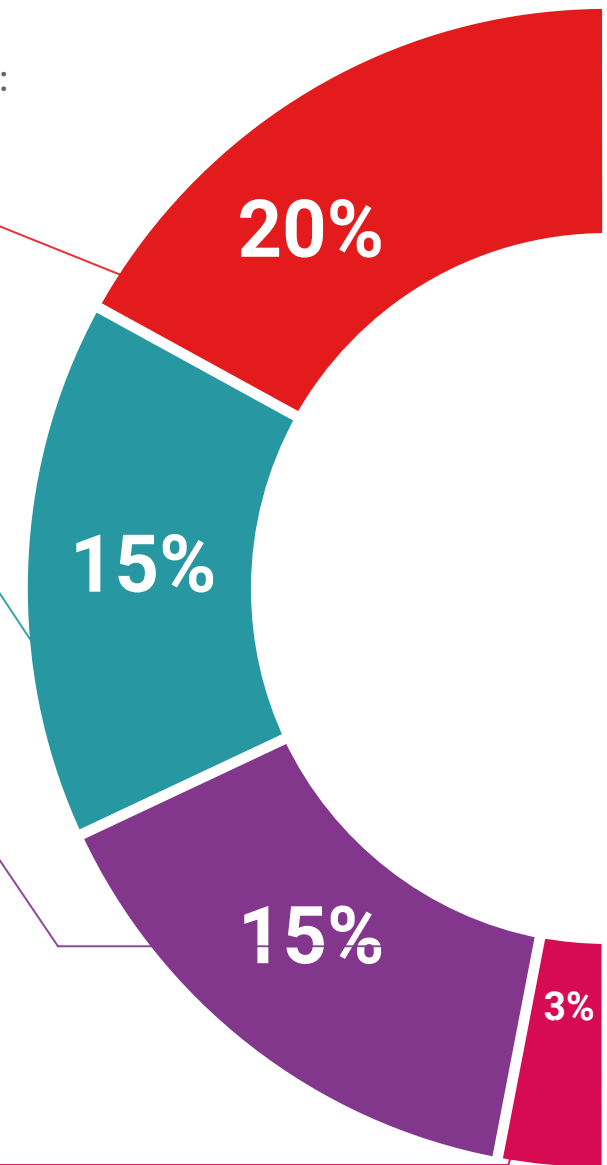
El equipo de TECH presenta los contenidos de manera atractiva y dinámica en píldoras multimedia que incluyen audios, vídeos, imágenes, esquemas y mapas conceptuales con el fin de afianzar el conocimiento.

Este exclusivo sistema educativo para la presentación de contenidos multimedia fue premiado por Microsoft como "Caso de éxito en Europa".

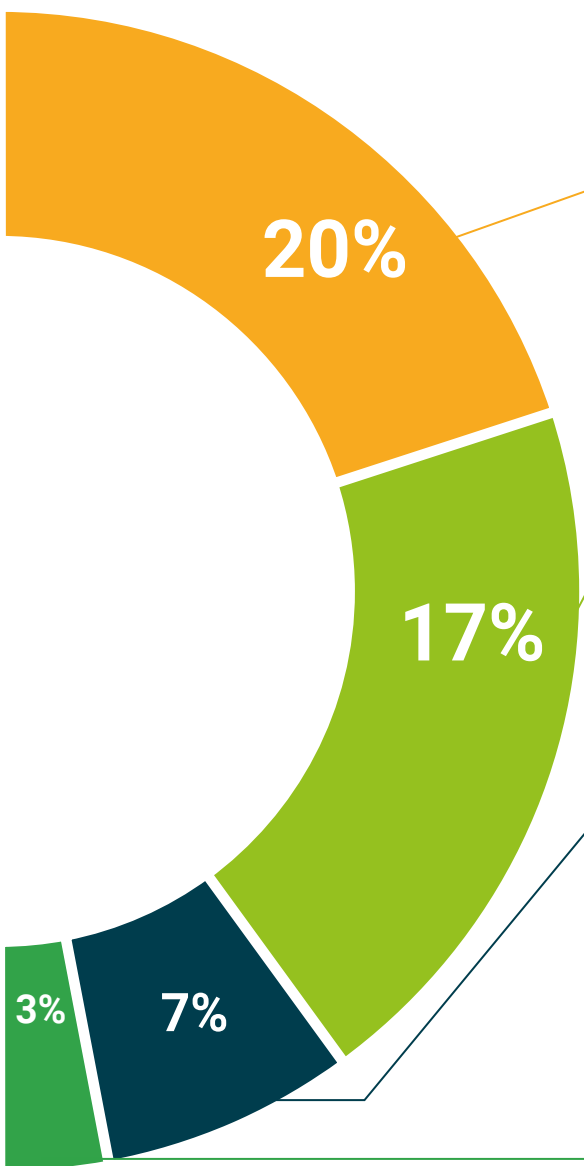


#### Lecturas complementarias

Artículos recientes, documentos de consenso y guías internacionales, entre otros. En la biblioteca virtual de TECH el estudiante tendrá acceso a todo lo que necesita para completar su capacitación.







#### Análisis de casos elaborados y guiados por expertos

El aprendizaje eficaz tiene, necesariamente, que ser contextual. Por eso, TECH presenta los desarrollos de casos reales en los que el experto guiará al alumno a través del desarrollo de la atención y la resolución de las diferentes situaciones: una manera clara y directa de conseguir el grado de comprensión más elevado.



#### Testing & Retesting

Se evalúan y reevalúan periódicamente los conocimientos del alumno a lo largo del programa, mediante actividades y ejercicios evaluativos y autoevaluativos para que, de esta manera, el estudiante compruebe cómo va consiguiendo sus metas.



#### Clases magistrales

Existe evidencia científica sobre la utilidad de la observación de terceros expertos. El denominado Learning from an Expert afianza el conocimiento y el recuerdo, y genera seguridad en las futuras decisiones difíciles.



#### Guías rápidas de actuación

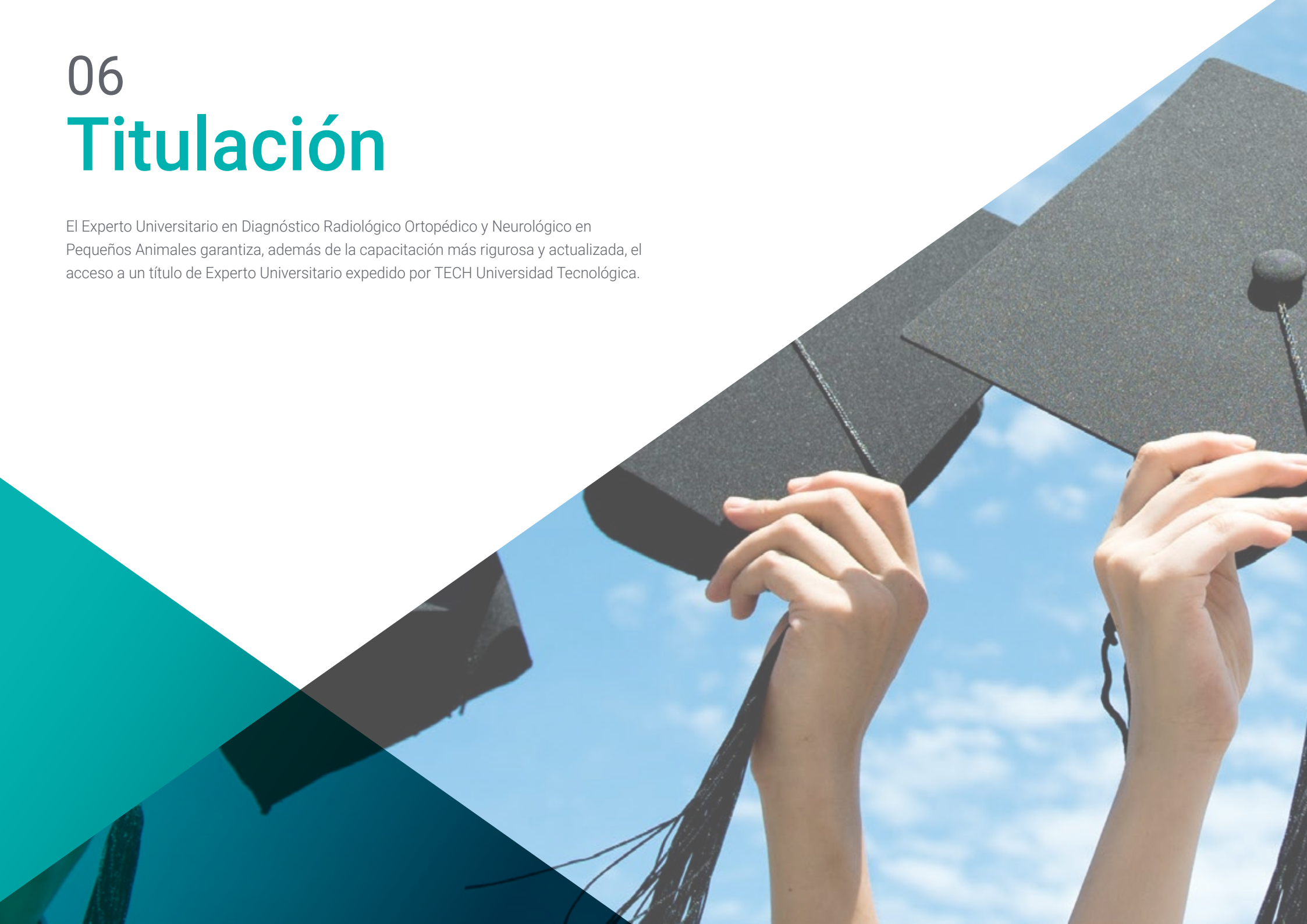TECH ofrece los contenidos más relevantes del curso en forma de fichas o guías rápidas de actuación. Una manera sintética, práctica y eficaz de ayudar al estudiante a progresar en su aprendizaje.



06

# Titulación

El Experto Universitario en Diagnóstico Radiológico Ortopédico y Neurológico en Pequeños Animales garantiza, además de la capacitación más rigurosa y actualizada, el acceso a un título de Experto Universitario expedido por TECH Universidad Tecnológica.



“

*Supera con éxito este programa y recibe tu titulación universitaria sin desplazamientos ni farragosos trámites”*

Este **Experto Universitario en Diagnóstico Radiológico Ortopédico y Neurológico en Pequeños Animales** contiene el programa científico más completo y actualizado del mercado.

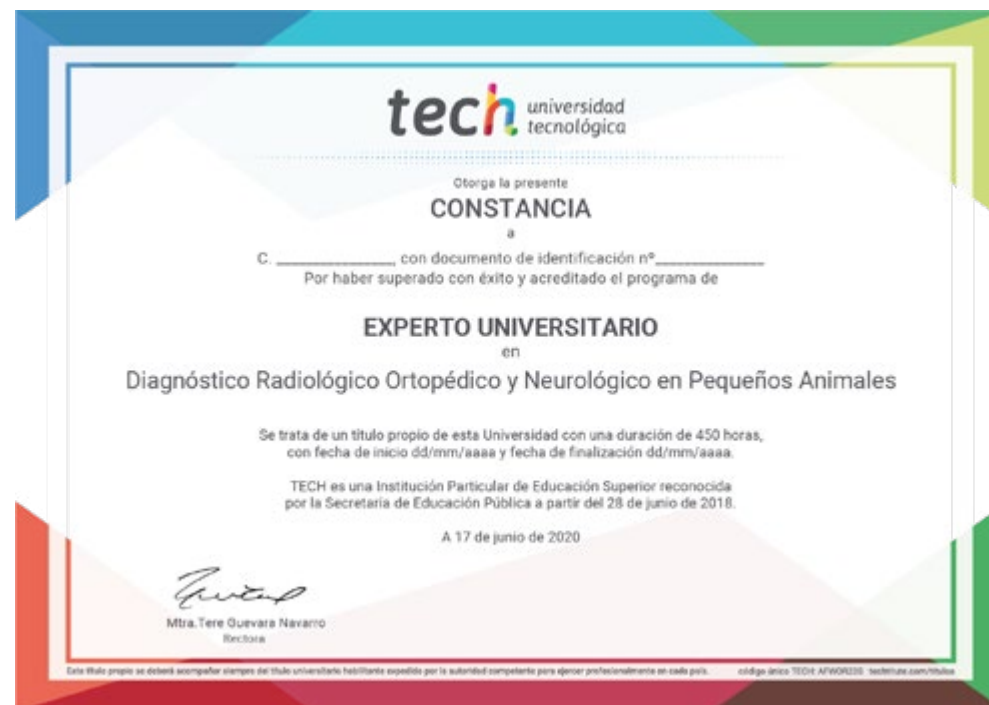Tras la superación de la evaluación, el alumno recibirá por correo postal\* con acuse de recibo su correspondiente título de **Experto Universitario** emitido por **TECH Universidad Tecnológica**.

El título expedido por **TECH Universidad Tecnológica** expresará la calificación que haya obtenido en el Curso Universitario, y reunirá los requisitos comúnmente exigidos por las bolsas de trabajo, oposiciones y comités evaluadores de carreras profesionales.

Título: **Experto Universitario en Diagnóstico Radiológico Ortopédico y Neurológico en Pequeños Animales**

Modalidad: **Online**

Duración: **6 meses**



\*Apostilla de La Haya. En caso de que el alumno solicite que su título en papel recabe la Apostilla de La Haya, TECH EDUCATION realizará las gestiones oportunas para su obtención, con un coste adicional.





**Experto Universitario**  
Diagnóstico Radiológico  
Ortopédico y Neurológico  
en Pequeños Animales

- » Modalidad: Online
- » Duración: 6 meses
- » Titulación: TECH Universidad Tecnológica
- » Horario: a tu ritmo
- » Exámenes: Online

**Experto Universitario**

Diagnóstico Radiológico  
Ortopédico y Neurológico en  
Pequeños Animales



**tech** universidad  
tecnológica