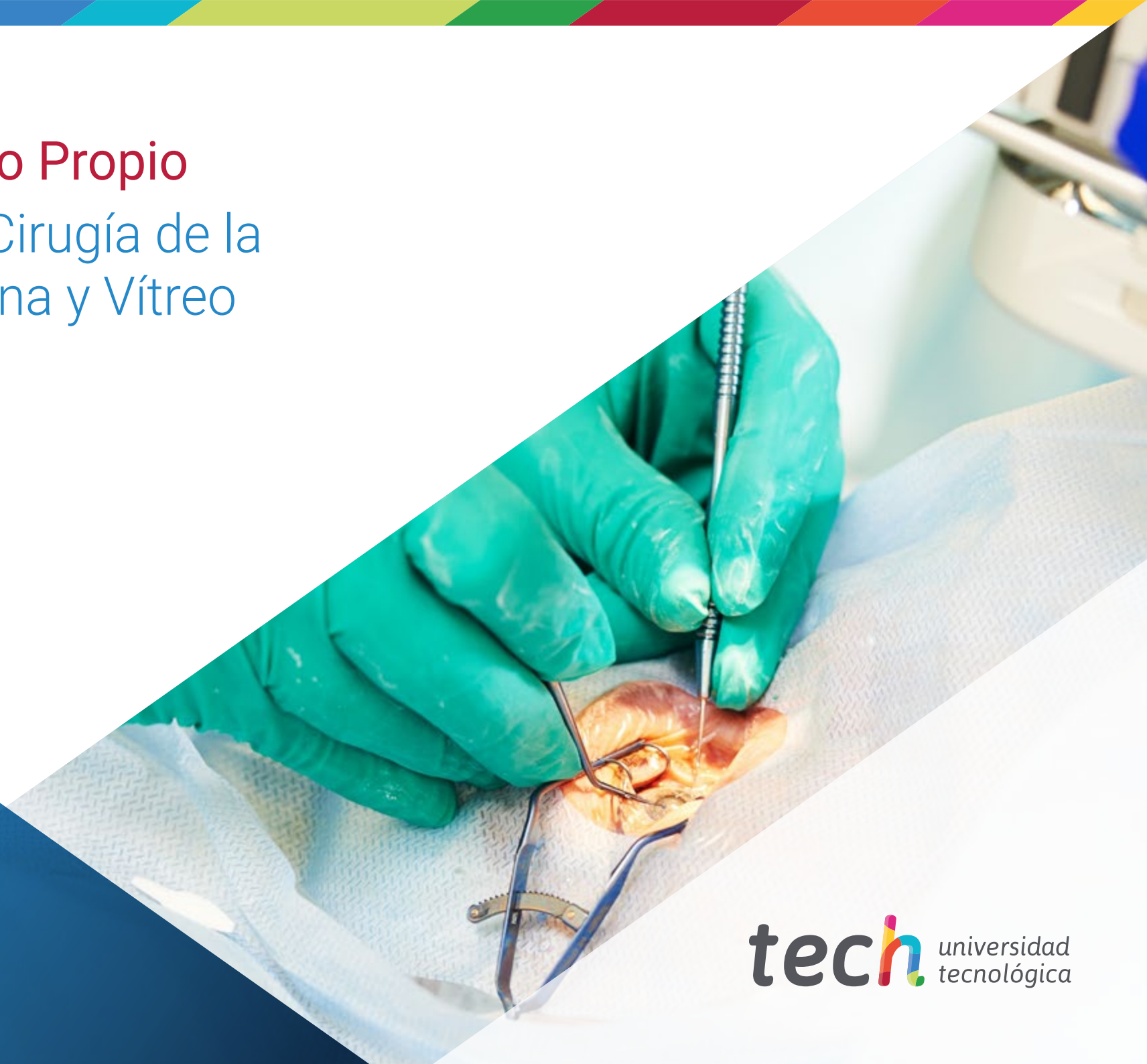

Máster Título Propio

Patología y Cirugía de la
Mácula, Retina y Vítreo





Máster Título Propio Patología y Cirugía de la Mácula, Retina y Vítreo

- » Modalidad: **online**
- » Duración: **12 meses**
- » Titulación: **TECH Universidad Tecnológica**
- » Acreditación: **60 ECTS**
- » Horario: **a tu ritmo**
- » Exámenes: **online**

Acceso web: www.techtitute.com/medicina/master/master-patología-cirugia-macula-retina-vitreo

Índice

01

Presentación

pág. 4

02

Objetivos

pág. 8

03

Competencias

pág. 14

04

Dirección del curso

pág. 18

05

Estructura y contenido

pág. 24

06

Metodología

pág. 46

07

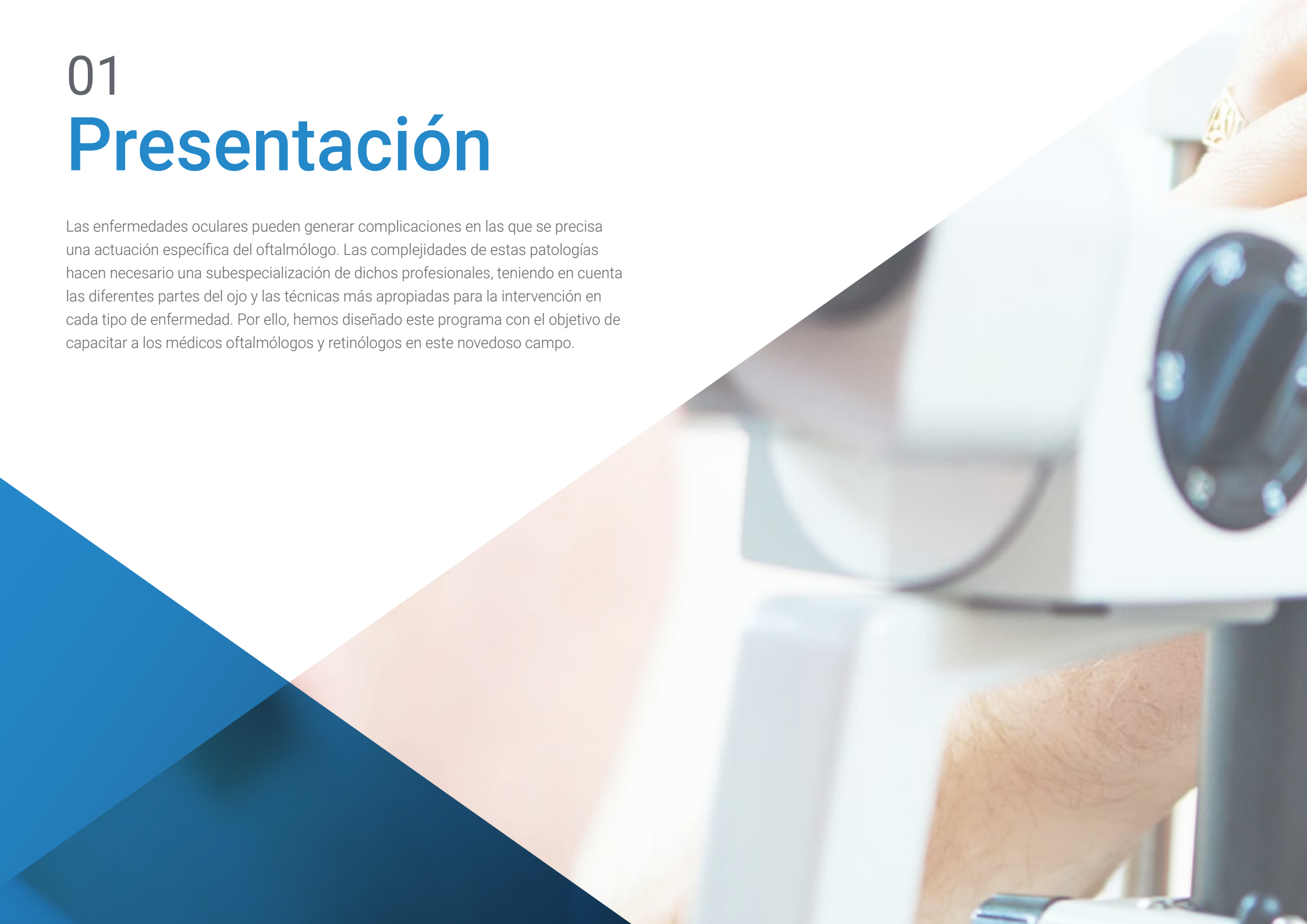Titulación

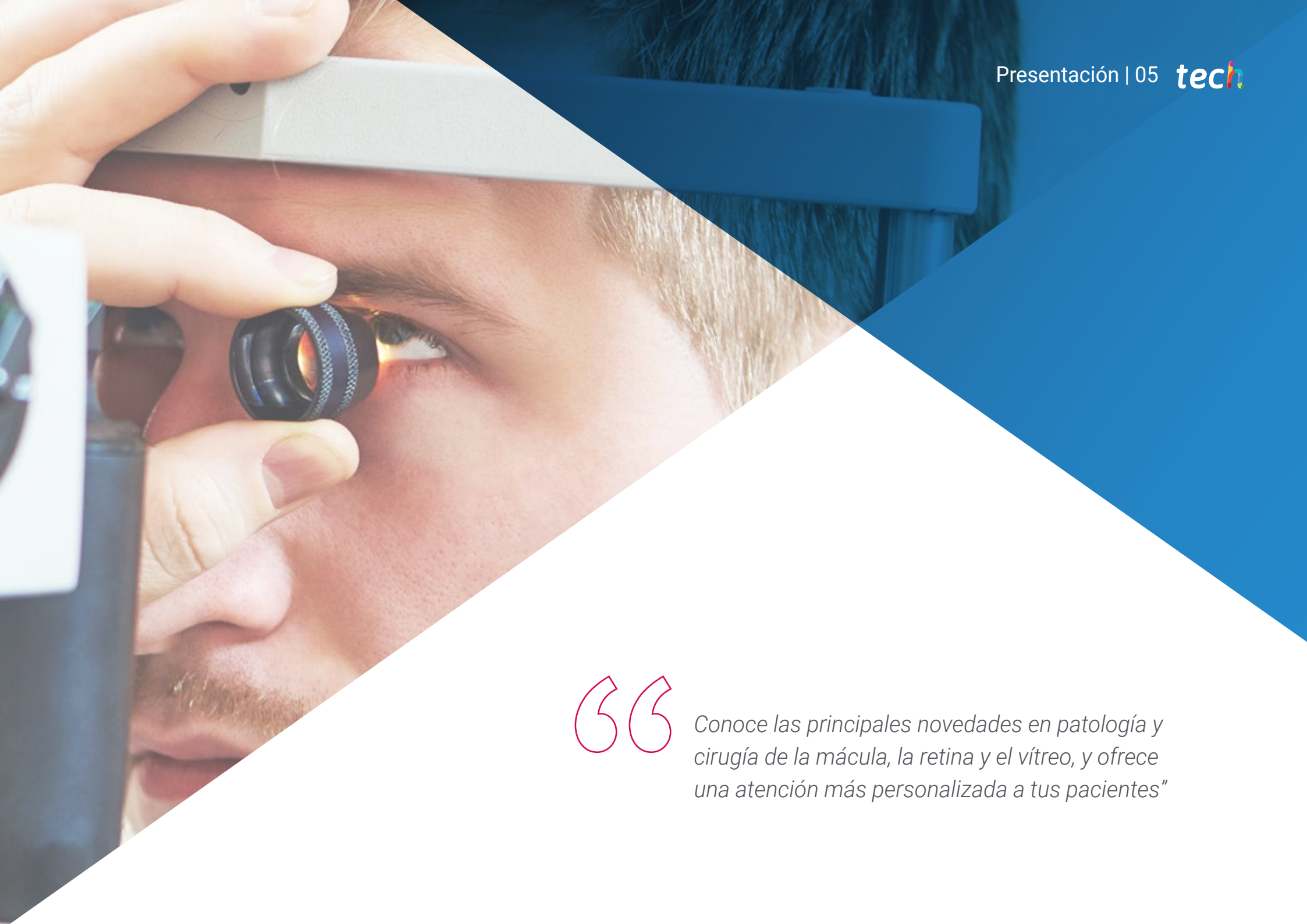pág. 54

01

Presentación

Las enfermedades oculares pueden generar complicaciones en las que se precisa una actuación específica del oftalmólogo. Las complejidades de estas patologías hacen necesario una subespecialización de dichos profesionales, teniendo en cuenta las diferentes partes del ojo y las técnicas más apropiadas para la intervención en cada tipo de enfermedad. Por ello, hemos diseñado este programa con el objetivo de capacitar a los médicos oftalmólogos y retinólogos en este novedoso campo.





“

Conoce las principales novedades en patología y cirugía de la mácula, la retina y el vítreo, y ofrece una atención más personalizada a tus pacientes”

Este Máster Título Propio en Patología y Cirugía de la Mácula, Retina y Vítreo trata de forma profunda todas las subespecialidades de la retina, ahondando, de manera profunda, en otros temas de mayor calado, como la DMAE (Degeneración Macular Asociada a la Edad). Además, los temas específicos sobre cirugía aportan un valor adicional a todo este proyecto educativo, cuyo principal objetivo es ofrecer una capacitación superior y de alto nivel académico para favorecer la necesidad de estudio de estos profesionales y aumentar su capacitación profesional.

En concreto, en este programa educativo se tratan de forma exhaustiva enfermedades como la DMAE, de amplia repercusión en la sociedad y en el día a día, o los tumores, uveítis e infecciones, de los que existe una escasa referencia bibliográfica, por lo que una enseñanza superior como esta permitirá a nuestros alumnos obtener un conocimiento avanzado en este campo.

La realización completa del Máster Título Propio dará al alumno la seguridad necesaria para el desarrollo completo de su profesión, al cubrir patologías y procesos quirúrgicos complejos que puede desarrollar posteriormente en su actividad clínico – quirúrgica diaria. Será, así mismo, una base de consulta posterior en la que apoyarse para resolver casos complejos o dudosos en su quehacer diario.

El Máster Título Propio cuenta con un cuadro docente especializados en patología y cirugía ocular, y que aporta tanto su experiencia práctica de su día a día en consulta privada, como su larga experiencia de docencia a nivel internacional. Además, cuenta con la ventaja de tratarse de una capacitación 100% online, por lo que el alumno podrá decidir desde dónde estudiar y en qué horario hacerlo. Así, podrá autodirigir de manera flexible sus horas de estudio.

Este **Máster Título Propio en Patología y Cirugía de la Mácula, Retina y Vítreo** contiene el programa científico más completo y actualizado del mercado. Sus características más destacadas son:

- ♦ El desarrollo de más de 75 casos clínicos presentados por expertos en patología y cirugía ocular
- ♦ Sus contenidos gráficos, esquemáticos y eminentemente prácticos con los que están concebidos, recogen una información científica y asistencial sobre aquellas disciplinas médicas indispensables para el ejercicio profesional
- ♦ La presentación de talleres prácticos sobre procedimientos y técnicas
- ♦ El sistema interactivo de aprendizaje basado en algoritmos para la toma de decisiones sobre las situaciones clínicas planteadas
- ♦ Los protocolos de actuación y guías de práctica clínica, donde difundir las novedades más trascendentes de la especialidad
- ♦ Las lecciones teóricas, preguntas al experto, foros de discusión de temas controvertidos y trabajos de reflexión individual
- ♦ Su especial hincapié en la medicina basada en pruebas y las metodologías de la investigación
- ♦ La disponibilidad de acceso a los contenidos desde cualquier dispositivo fijo o portátil con conexión a internet



Este Máster Título Propio es la mejor opción que podrás encontrar para aumentar tus conocimientos en la enfermedad ocular y dar un plus a tu carrera profesional”

“

Este Máster Título Propio es la mejor inversión que puedes hacer en una especialización para actualizar tus conocimientos en Patología y Cirugía de la Mácula, Retina y Vítreo”

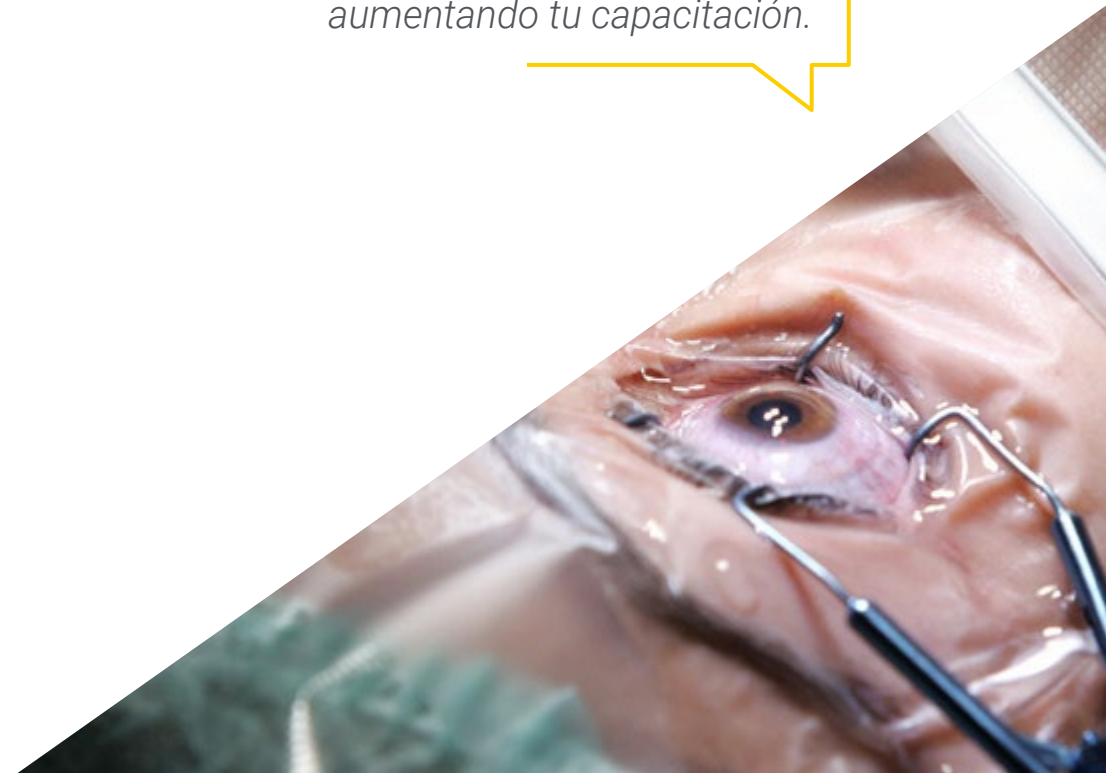Incluye en su cuadro docente a un equipo de profesionales de la medicina, que vierten en esta capacitación la experiencia de su trabajo, además de reconocidos especialistas pertenecientes a sociedades científicas de referencia.

Su contenido multimedia, elaborado con la última tecnología educativa, permitirá al profesional un aprendizaje situado y contextual, es decir, un entorno simulado que proporcionará un estudio inmersivo programado para entrenarse ante situaciones reales.

El diseño de este programa se centra en el Aprendizaje Basado en Problemas, mediante el cual el profesional deberá tratar de resolver las distintas situaciones de práctica profesional que se le planteen a lo largo del curso académico. Para ello, contará con la ayuda de un novedoso sistema de vídeo interactivo realizado por reconocidos expertos en patología y cirugía de la mácula, retina y vítreo, y con gran experiencia docente.

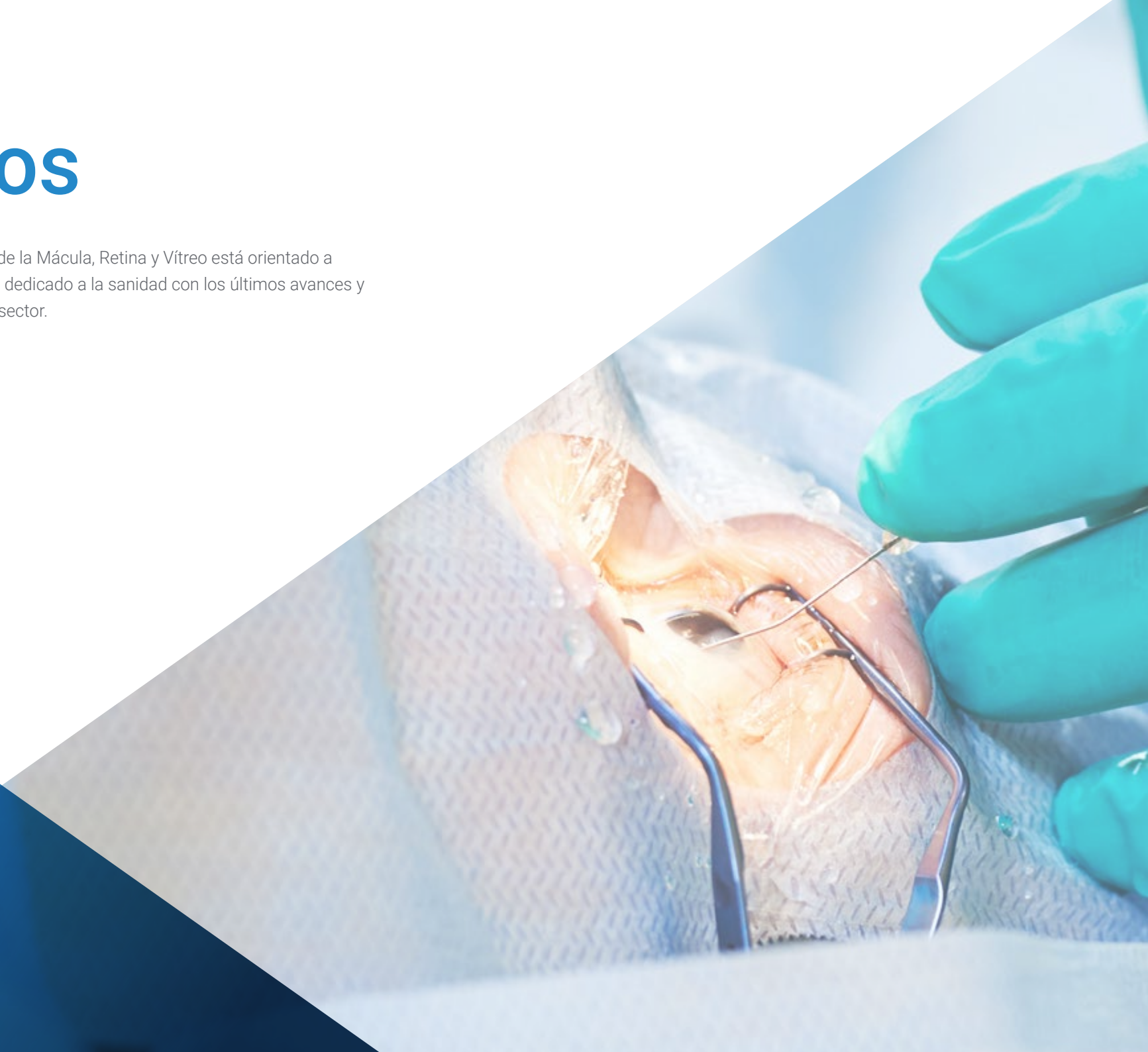Este Máster Título Propio 100% online te permitirá estudiar desde cualquier rincón del mundo. Solo necesitas un ordenador o dispositivo móvil con conexión a internet.

Nuestra novedosa metodología docente te permitirá estudiar como si te estuvieras enfrentando a casos reales, aumentando tu capacitación.



02 Objetivos

El programa en Patología y Cirugía de la Mácula, Retina y Vítreo está orientado a facilitar la actuación del profesional dedicado a la sanidad con los últimos avances y tratamientos más novedosos en el sector.



“

Esta capacitación generará una sensación de seguridad en el desempeño de la práctica diaria y te ayudará a crecer profesionalmente”



Objetivos generales

- ♦ Profundizar en la anatomía y fisiología de la retina, mácula y vítreo
- ♦ Saber cómo es minuciosamente la fisiología de la visión en color y sus pruebas funcionales
- ♦ Conocer las técnicas exploratorias más novedosas de consulta como la angiografía o la OCT, para su aplicación en la clínica
- ♦ Ahondar en toda su amplitud y profundidad la retinopatía diabética y sus posibles tratamientos
- ♦ Conocer profundamente la trombosis de rama venosa y de vena central de la retina y sus posibles tratamientos
- ♦ Ampliar conocimientos sobre la embolia de arteria central de la retina y su tratamiento
- ♦ Conocer los macroaneurismas, las telangiectasias maculares, su diagnóstico diferencial y sus posibles tratamientos
- ♦ Profundizar en el conocimiento de otras patologías vasculares retinianas
- ♦ Profundizar en el conocimiento de las enfermedades que afectan al epitelio pigmentario de la mácula, la membrana de Bruch y coroides – paquicoroides
- ♦ Conocer la maculopatía por radiación, la siderosis y calcosis
- ♦ Aprender sobre las alteraciones de la mácula por estrés lumínico, y otras alteraciones, como los desprendimientos de epitelio pigmentario o las estrías angioides
- ♦ Tener una amplitud de la perspectiva de las enfermedades paquicoroideas
- ♦ Profundizar en las enfermedades inflamatorias de la retina, mácula y vítreo
- ♦ Conocer las pruebas diagnósticas de las uveítis, tratamiento del edema macular cistoideo, así como otras enfermedades inflamatorias de la mácula
- ♦ Ahondar en las retinopatías autoinmunes y los síndromes de mascarada
- ♦ Adquirir un conocimiento amplio y profundo de las enfermedades infecciosas de la retina, mácula y vítreo
- ♦ Profundizar exhaustivamente en las distrofias hereditarias de la retina
- ♦ Ampliar conocimientos afondo la patología de la retina, mácula y vítreo en la edad pediátrica
- ♦ Profundizar de forma amplia todos los aspectos relacionados con la degeneración macular asociada a la edad
- ♦ Ampliar conocimientos en toda su extensión la patología tumoral de la retina, coroides y vítreo
- ♦ Dotar al alumno de los más altos conocimientos del mundo de la cirugía de retina, mácula y vítreo
- ♦ Profundizar en las vitrectomías asociadas a complicaciones de cirugías de polo anterior
- ♦ Obtener un conocimiento pormenorizado de la cirugía del paciente diabético, así como de las técnicas quirúrgicas aplicables a la endoftalmitis y a las retinitis por virus
- ♦ Obtener un conocimiento amplio y profundo de todo lo relacionado con el tratamiento del desprendimiento de retina
- ♦ Conocer todo lo relativo a la cirugía del alto miope, de las enfermedades más comunes de la mácula y de los traumatismos oculares
- ♦ Conocer las técnicas quirúrgicas más novedosas



Nuestro objetivo es lograr la excelencia académica y ayudarte a ti también a conseguirla”



Objetivos específicos

Módulo 1. Anatomía, Fisiología, Pruebas Exploratorias y Funcionales

- ♦ Conocer el oftalmoscopio y sus lentes de exploración
- ♦ Entender la lámpara de hendidura y sus alternativas exploratorias
- ♦ Ahondar la anatomía de la retina, mácula y vítreo en todas sus posibilidades
- ♦ Profundizar en el conocimiento del envejecimiento del Vítreo y de la patología que puede originar
- ♦ Profundizar en la fisiología de la visión y visión en color
- ♦ Conocimiento de la vía óptica y su patología asociada
- ♦ Ahondar en la corteza visual
- ♦ Profundizar en el conocimiento de las pruebas electrofisiológicas que exploran la función visual
- ♦ Conocer la retinografía en todas sus modalidades, la angiografía fluoresceínica y por verde indocianina
- ♦ Profundizar en el entendimiento de la OCT y de la angio OCT
- ♦ Profundizar en el estudio de la autofluorescencia
- ♦ Ahondar en la ecografía ocular

Módulo 2. Patología vascular de la mácula y retina

- ♦ Aprender sobre la fisiología ocular de la retinopatía diabética
- ♦ Conocer las pruebas exploratorias de la retinopatía diabética
- ♦ Profundizar en el edema macular diabético y sus posibles tratamientos
- ♦ Entender la retinopatía diabética proliferantes y los tratamientos a realizar
- ♦ Conocer las complicaciones que pueden presentarse en una retinopatía diabética
- ♦ Saber identificar la obstrucción de rama venosa y de vena central de la retina y conocer las pruebas para su diagnóstico

- ♦ Saber cuáles son los posibles tratamientos para aplicar
- ♦ Saber tratar la embolia arterial de rama o central de la retina
- ♦ Conocer las pruebas funcionales y los posibles tratamientos a aplicar
- ♦ Aprender sobre el macroaneurisma arterial retiniano
- ♦ Conocer las telangiectasias maculares idiopáticas, su clasificación y su diagnóstico diferencial, así como el tratamiento de las mismas
- ♦ Aprender sobre el síndrome de isquemia ocular
- ♦ Entender la repercusión ocular de la hipertensión arterial
- ♦ Saber identificar la enfermedad de Eales y la patología asociada a las discrasias sanguíneas
- ♦ Conocer el diagnóstico diferencial de las hemorragias maculares y premaculares y sus posibles tratamientos

Módulo 3. Enfermedades del Epitelio Pigmentario, Membrana de Bruch, Coroides y Paquicoroides

- ♦ Conocer la maculopatía por radiación
- ♦ Aprender sobre las enfermedades de la retina como la siderosis, la calcosis y otras enfermedades de depósito
- ♦ Conocer las enfermedades por toxicidad lumínica de la mácula
- ♦ Entender la toxicidad macular por drogas
- ♦ Conocer la neovascularización subretiniana asociada a cicatrices y otros procesos
- ♦ Aprender sobre el desprendimiento de epitelio pigmentario
- ♦ Obtener un conocimiento completo de las estrías angiodes y sus posibles complicaciones
- ♦ Adquirir un conocimiento amplio de las enfermedades paquicoroideas

Módulo 4. Enfermedades oculares Inflammatorias con afectación de mácula, retina y vítreo

- ♦ Conocer los principios básicos y exploratorios de las uveítis
- ♦ Aprender sobre el edema macular cistoideo
- ♦ Entender la enfermedad de los puntos blancos evanescentes y enfermedades asociadas
- ♦ Conocer la enfermedad placoide posterior multifocal aguda
- ♦ Obtener un conocimiento profundo sobre la coroiditis serpiginosa, el síndrome de Vogt-Koyanagi-Harada, la coroiditis multifocal, la oftalmía simpática, las retinopatías autoinmunes, las uveítis intermedias y los síndromes de mascarada

Módulo 5. Enfermedades Infecciosas de la retina y vítreo

- ♦ Adquirir un manejo general de las endoftalmitis
- ♦ Conocer la afectación ocular producida por virus como la inmunodeficiencia humana, así como las afecciones más complicadas como la infección retiniana por espiroquetas o la toxoplasmosis ocular, entre otras

Módulo 6. Distrofias hereditarias de la retina y Patología retiniana pediátrica

- ♦ Obtener una alta capacitación en todos los aspectos de forma pormenorizada de las distrofias hereditarias de la retina
- ♦ Aprender sobre la retinopatía del prematuro y de sus posibles tratamientos
- ♦ Conocer el albinismo, la retinosquisis retiniana congénita ligada al X, la enfermedad de Best, la enfermedad de Stargardt, la vitreoretinopatía exudativa familiar, el Síndrome de persistencia de la vasculatura fetal, la enfermedad de Coats, la enfermedad de Norrie, la incontinencia pigmenti, el desprendimiento de retina en la edad pediátrica, el desprendimiento asociado a coloboma retiniano, el síndrome de Stickler y la enfermedad de Marfan y de su afectación a la retina

Módulo 7. Degeneración macular asociada a la edad (DMAE)

- ♦ Aprender sobre la epidemiología y genética de la DMAE
- ♦ Obtener un conocimiento profundo de la histopatología de la DMAE
- ♦ Entender todo lo relacionado con la exploración clínica y los hallazgos en consulta de la DMAE
- ♦ Aprender todo lo relacionado con la OCT y angio OCT y la DMAE
- ♦ Profundizar en las clasificaciones antiguas y actuales de la DMAE
- ♦ Conocer de todos y cada uno de los tratamientos que se han aplicado y que en la actualidad se aplican en la DMAE
- ♦ Saber aplicar los nuevos tratamientos que se utilizan en la DMAE
- ♦ Entender las situaciones especiales relacionadas con la DMAE

Módulo 8. Patología tumoral de retina, coroides y vítreo

- ♦ Obtener un conocimiento profundo sobre los tumores de la retina, como el retinoblastoma
- ♦ Aprender sobre el hemangioma cavernoso y racemoso
- ♦ Profundizar sobre el hemangioblastoma capilar y la enfermedad de Von Hippel – Lindau
- ♦ Estudiar la esclerosis tuberosa y las facomatosis retinianas
- ♦ Conocer las metástasis retinianas; la afectación retiniana de los síndromes paraneoplásicos; el melanocitoma; la hipertrofia congénita benigna del epitelio pigmentario; el hamartoma de epitelio pigmentario y retina; los tumores de la coroides, nevus, melanoma y metástasis coroideas; el osteoma coroideo; el hemangioma circunscrito de coroides; y los tumores hematológicos

Módulo 9. Introducción a la cirugía de retina, vitrectomía derivada de complicaciones de cirugía del polo anterior, la cirugía del paciente diabético, endoftalmitis y retinitis por virus

- ♦ Conocer el instrumental y distintas alternativas terapéuticas para la cirugía de la retina
- ♦ Estudiar las técnicas básicas de vitrectomía
- ♦ Saber identificar las técnicas quirúrgicas para resolver complicaciones derivadas de la

cirugía de cataratas

- ♦ Profundizar en las técnicas quirúrgicas necesarias para resolver complicaciones derivadas de la cirugía de glaucoma
- ♦ Aprender a hacer una biopsia diagnóstica
- ♦ Conocer la cirugía para el tratamiento de la diabetes mellitus, el manejo quirúrgico de las endoftalmitis, el tratamiento quirúrgico de las retinitis por virus, y los fármacos intravítreos y sus concentraciones

Módulo 10. Tratamiento integral del Desprendimiento de Retina

- ♦ Conocer los principios básicos y exploratorios del desprendimiento de retina
- ♦ Aprender los principios de la cirugía para el tratamiento del desprendimiento de retina
- ♦ Saber realizar la cirugía escleral aplicable al desprendimiento de retina
- ♦ Conocer los métodos alternativos para el tratamiento del desprendimiento de retina
- ♦ Identificar el tratamiento aplicable a formas complejas de desprendimiento de retina
- ♦ Aprender la vitrectomía del desprendimiento de retina
- ♦ Conocer técnicas complejas para el tratamiento de desprendimiento de retina
- ♦ Entender las complicaciones derivadas del tratamiento del desprendimiento de retina

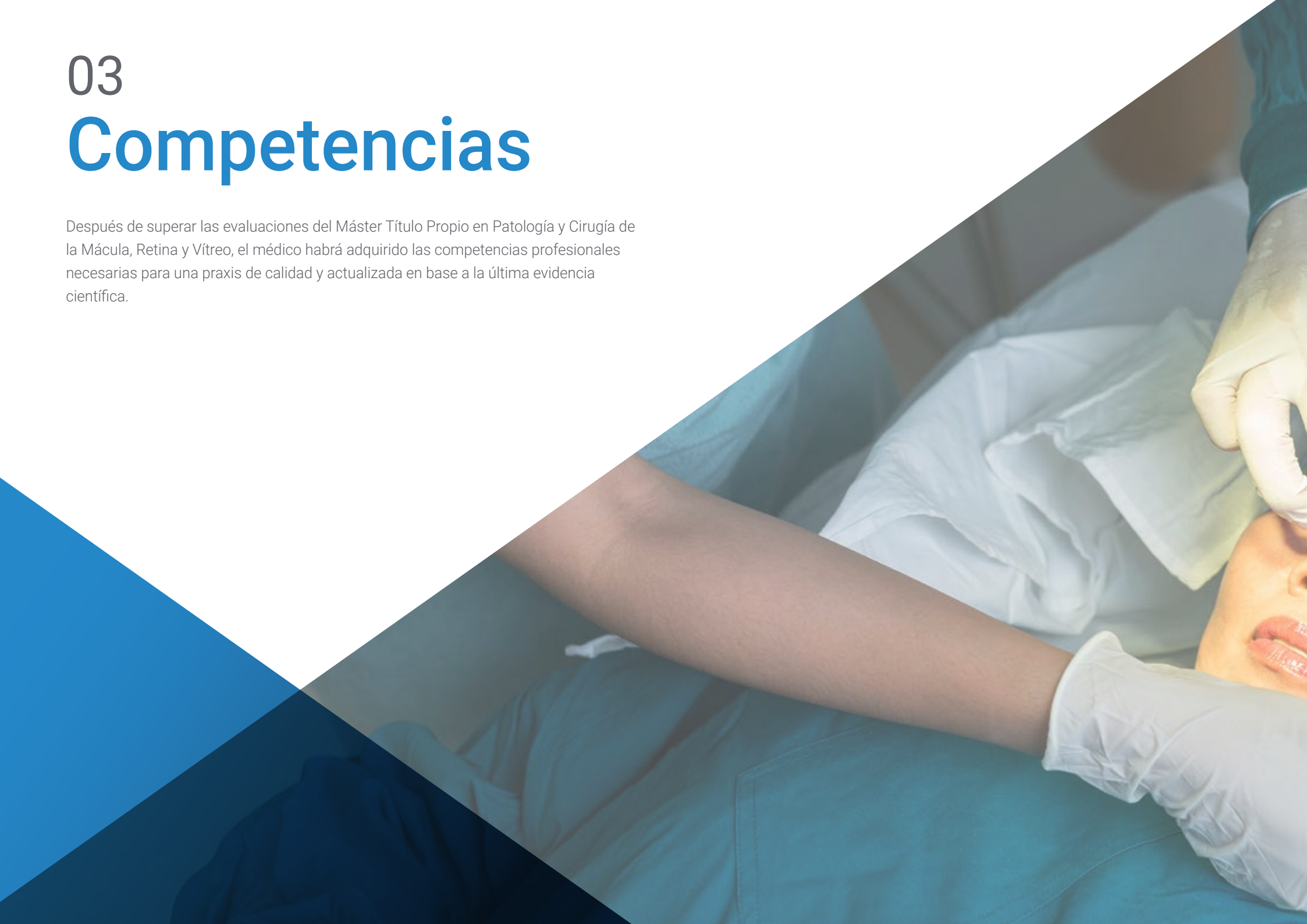Módulo 11. Cirugía en la Alta miopía. Cirugía en las enfermedades de la mácula. Técnicas quirúrgicas en los traumatismos oculares. Últimas técnicas quirúrgicas

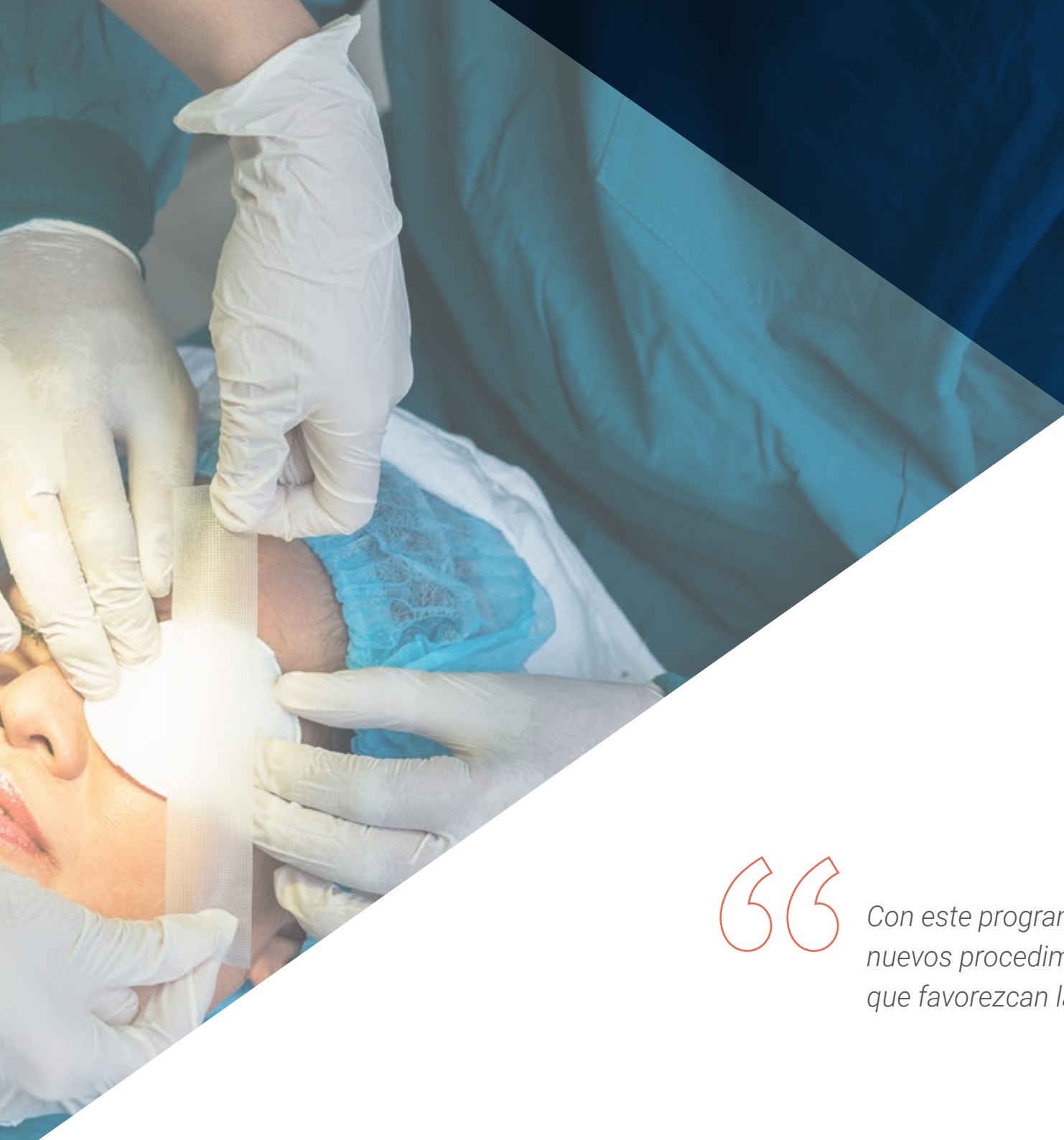- ♦ Conocer la cirugía reparadora asociada al alto miope
- ♦ Aprender las técnicas quirúrgicas aplicables a las principales enfermedades de la mácula, como el agujero macular, las membranas epirretinianas o los síndromes de tracción vitreomacular
- ♦ Estudiar las técnicas quirúrgicas para la reparación de los traumatismos oculares
- ♦ Conocer otras técnicas quirúrgicas para el tratamiento de patologías específicas de la retina, como el síndrome de Terson, la translocación macular, la visión artificial, o las técnicas quirúrgicas para la reparación de los desprendimientos coroideos

03

Competencias

Después de superar las evaluaciones del Máster Título Propio en Patología y Cirugía de la Mácula, Retina y Vítreo, el médico habrá adquirido las competencias profesionales necesarias para una praxis de calidad y actualizada en base a la última evidencia científica.





“

Con este programa serás capaz de dominar los nuevos procedimientos en patologías oculares que favorezcan la salud de tus pacientes”

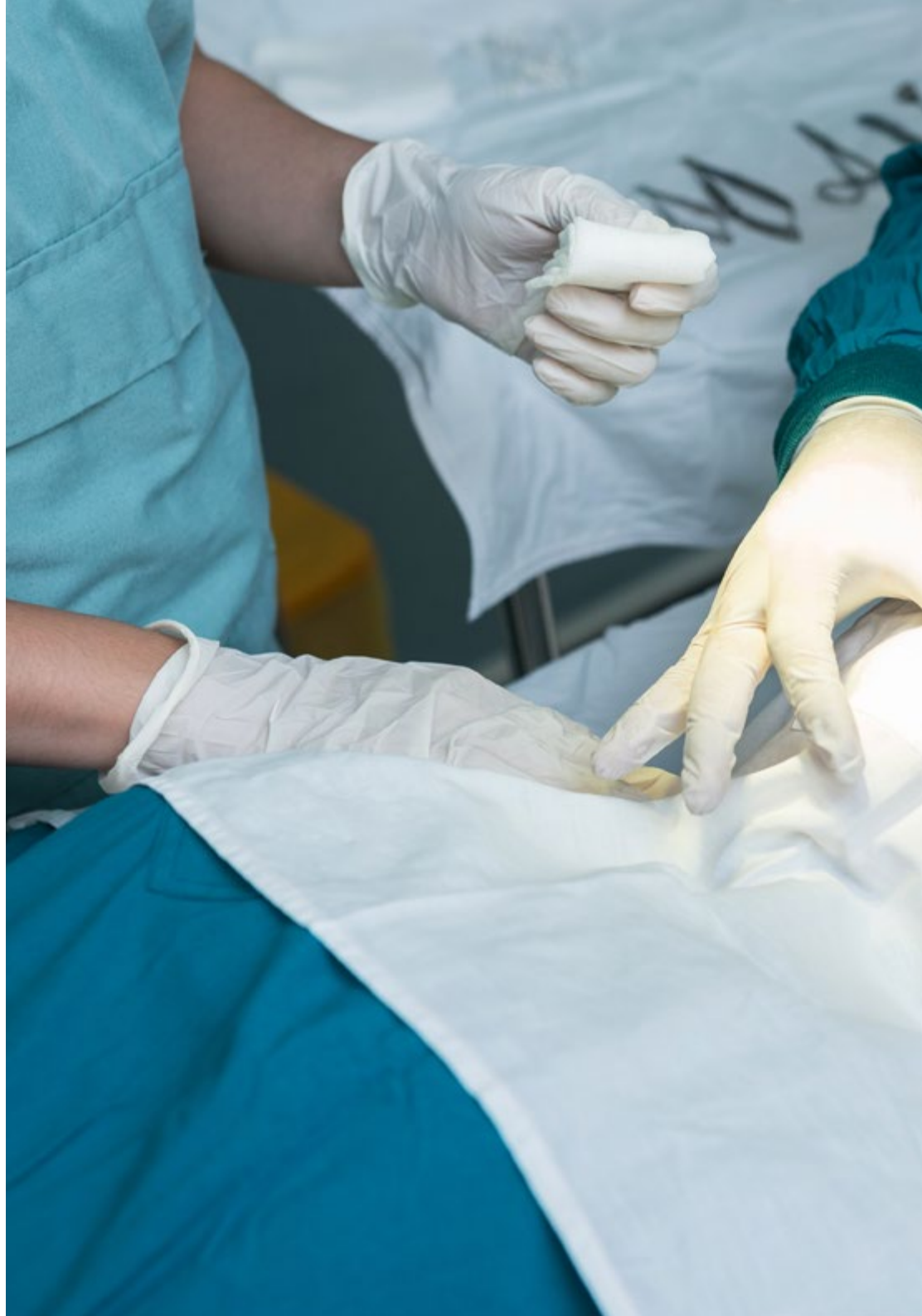

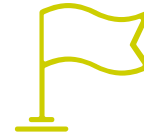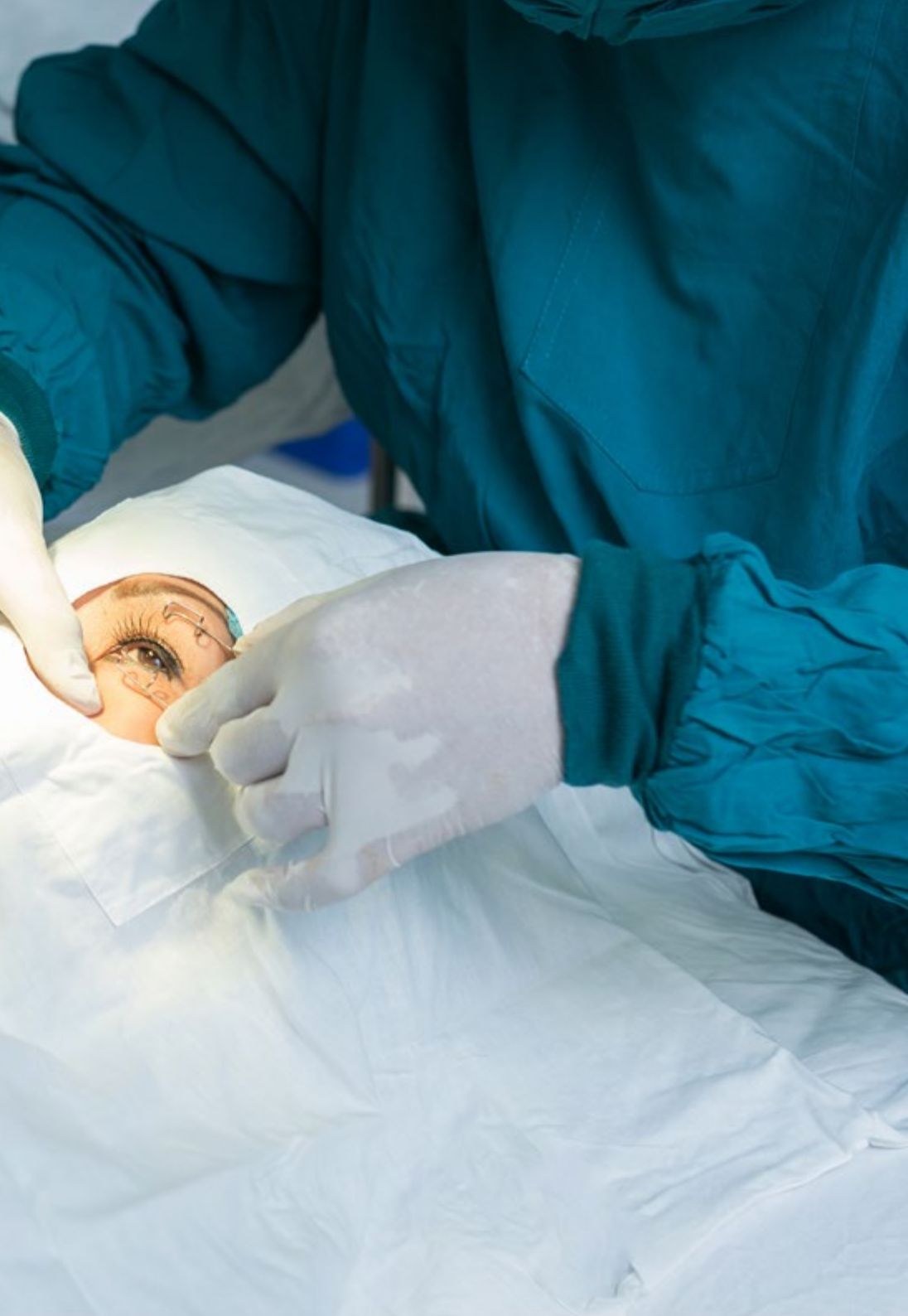Competencias generales

- Realizar una intervención completa en los pacientes que cuentan con algún tipo de patología ocular, incluso en aquellos casos en los que se requiere una intervención quirúrgica

“

Aprovecha el momento y da el paso para ponerte al día en las últimas novedades en patología y cirugía de la mácula, la retina y el vítreo”





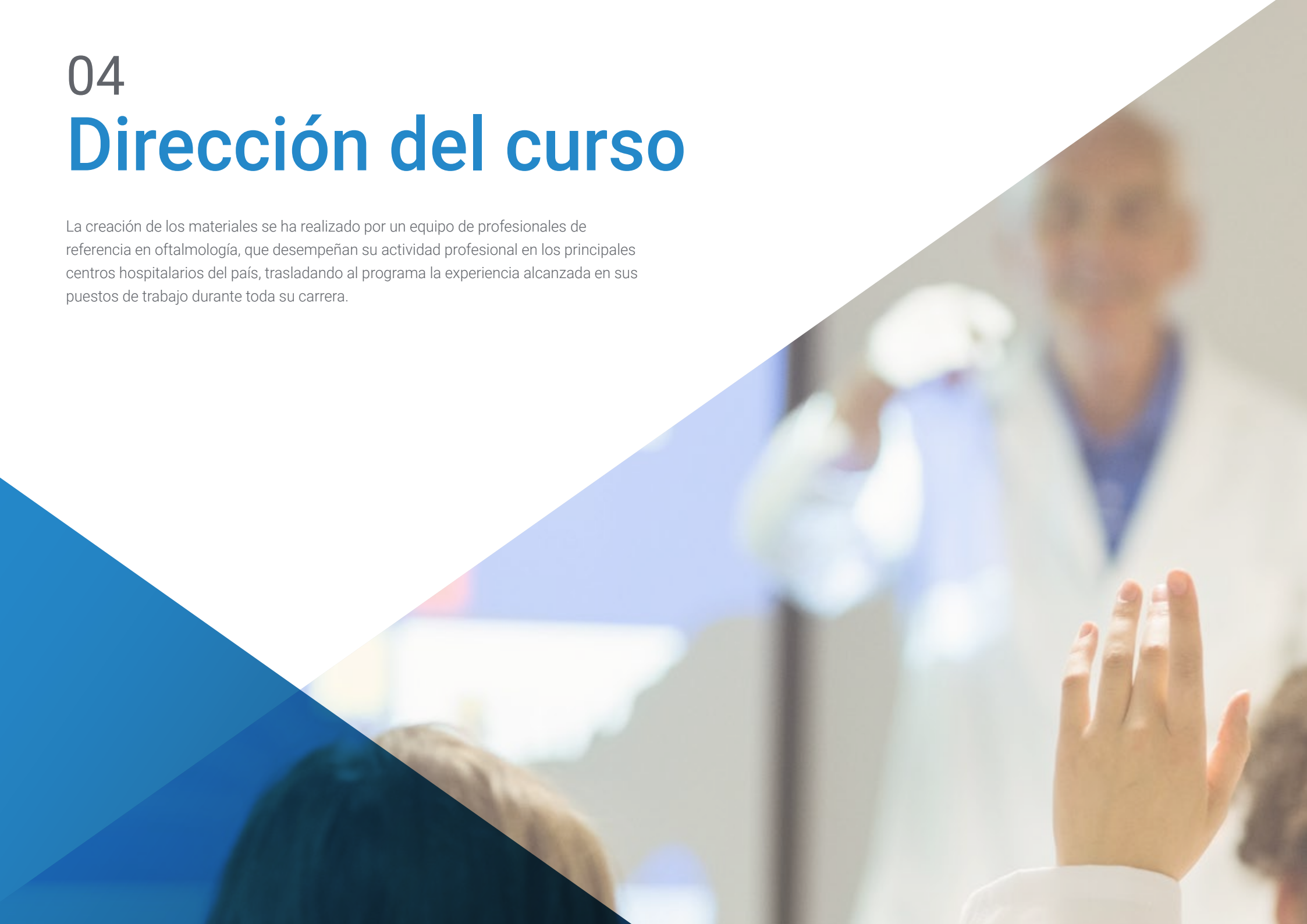Competencias específicas

- ♦ Manejar todas las herramientas que los nuevos dispositivos digitales brindan a los oftalmólogos
- ♦ Identificar todas las posibles alteraciones vasculares que pueden afectar a la mácula y a la retina, permitiendo un perfecto diagnóstico diferencial al alumno
- ♦ Conocer un conjunto de enfermedades que normalmente no son mostradas en los textos y programas habituales
- ♦ Ser un experto en las enfermedades inflamatorias oculares que afectan a la retina y el vítreo
- ♦ Mejorar en la práctica diaria al enfrentarse a todo tipo de infecciones oculares
- ♦ Alcanzar la excelencia en el tratamiento de las enfermedades de la retina
- ♦ Diagnosticar la degeneración macular asociada a la edad., analizar las pruebas exploratorias, su clasificación, tratamiento y seguimiento de dicha enfermedad
- ♦ Reconocer diferentes tumores oculares y profundizar en las formas de explorarlos
- ♦ Aplicar los tratamientos adecuados para los desprendimientos de retinas
- ♦ Identificar posibles complicaciones durante las cirugías oculares y en el postoperatorio

04

Dirección del curso

La creación de los materiales se ha realizado por un equipo de profesionales de referencia en oftalmología, que desempeñan su actividad profesional en los principales centros hospitalarios del país, trasladando al programa la experiencia alcanzada en sus puestos de trabajo durante toda su carrera.





Primer destacado dirección del curso”

Dirección



Dr. Armadá Maresca, Félix

- ♦ Jefe de servicio del Servicio de Oftalmología Hospital Universitario La Paz de Madrid
- ♦ Doctor en Medicina. Universidad Autónoma de Madrid
- ♦ Licenciado en Medicina. Universidad de Alcalá de Henares
- ♦ Director del Departamento de Oftalmología del Hospital Universitario San Francisco de Asís de Madrid
- ♦ Certificado como Ophthalmic Photographer, Universidad de Wisconsin, Madison, EE.UU.
- ♦ Curso The Chalfont Project, Chalfont St Giles, HP8 4XU United Kingdom. Año 2002
- ♦ ESADE – Curso en gestión estratégica de servicios clínicos. 2011
- ♦ IESE – Curso VISIONA, gestión clínica en oftalmología. 2020
- ♦ Profesor en la Licenciatura de Medicina en la Universidad Alfonso X el sabio
- ♦ Profesor en el Máster “Experto en Gestión Sanitaria en Oftalmología” de la Consejería de Sanidad de la Comunidad de Madrid. 2020
- ♦ Vocal de la Sociedad Madrileña de Oftalmología
- ♦ Colaborador externo de varias empresas del sector de la medicina

Profesores

D. Arias Barquet, Luis

- ♦ Jefe de Sección de Retina del Hospital Universitario de Bellvitge (L'Hospitalet de Llobregat, Barcelona). Desde 2012
- ♦ Licenciado en Medicina y Cirugía (Universidad de Barcelona, 1986-1992)
- ♦ Director de la Clínica Oftalmológica Dr. Lluís Arias (Vilanova i la Geltrú, Barcelona). 2010
- ♦ Profesor Agregado de la Universidad de Barcelona
- ♦ Secretario de la Junta Directiva de la Sociedad Española de Retina y Vítreo (SERV)
- ♦ Premio Extraordinario de Doctorado. Universidad Autónoma de Barcelona (2004-2007)
- ♦ Miembro de las siguientes sociedades oftalmológicas: American Academy of Ophthalmology, EURETINA, Sociedad Española de Oftalmología, Sociedad Española de Retina y Vítreo y Societat Catalana d'Oftalmologia
- ♦ Miembro de: RETICS OFTARED RD12/0034/0015 Enfermedades oculares "Prevención, detección precoz y tratamiento de la patología ocular prevalente degenerativa y crónica". Instituto de Salud Carlos III. Ministerio de Economía y Competitividad. Gobierno de España

D. Fernández-Vega Sanz, Álvaro

- ♦ Subdirector del Instituto Oftalmológico Fernández-Vega
- ♦ Jefe del Área de Retina y Vítreo del Instituto Oftalmológico Fernández-Vega desde 1989
- ♦ Socio y propietario del Instituto Oftalmológico Fernández-Vega, realizando de 300 a 350 operaciones de retina/vítreo al año
- ♦ Licenciado en Medicina y Cirugía por la Universidad Autónoma de Madrid (1975-1982)
- ♦ Grado de diplomatura en Medicina y Cirugía por la Universidad Autónoma de Madrid
- ♦ Miembro de la Sociedad Española de Oftalmología
- ♦ Miembro y vocal del Consejo Asesor Internacional de la Sociedad Internacional de Schepens
- ♦ Fundador y miembro de la Sociedad Española de Retina y Vítreo (SERV)

Dr. Nadal, Jeroni

- ♦ Subdirector médico del Centro de Oftalmología Barraquer
- ♦ Jefe del Departamento de Retina y Vítreo
- ♦ Coordinador Unidad de Mácula
- ♦ Doctor en Medicina y Cirugía. 2011
- ♦ Licenciado en Medicina y Cirugía. Universidad Autónoma de Barcelona. 1984
- ♦ Especialista en Oftalmología. Mayo Clinic Rochester, Minnessotta, USA. 1992
- ♦ Cirujano de Retina y Vítreo. Mayo clinic Rochester Minnessotta, USA
- ♦ Obtención de la excelencia investigadora de la Universidad Central de Barcelona. 2010
- ♦ Presidente de la Societat Catalana de Oftalmologia
- ♦ Primer oftalmólogo en implantar un dispositivo de visión artificial en España. 2013

Dr. Fonollosa, Alex

- ♦ Adjunto del Servicio de Oftalmología del Hospital Universitario Cruces (sección retina y uveítis). Desde 2009
- ♦ Doctor en Medicina en 2007 por la Universidad Autónoma de Barcelona (premio extraordinario)
- ♦ Licenciado en Medicina en 2001 por la Universidad Autónoma de Barcelona
- ♦ Coordinador de la unidad de Retina y Uveítis del Instituto Oftalmológico Bilbao. 2011
- ♦ Especialista en Oftalmología en 2006
- ♦ Adjunto del servicio de Oftalmología. Hospital Vall d'Hebron de Barcelona entre 2006 y 2009
- ♦ Profesor asociado de Oftalmología de la Universidad del País Vasco desde 2017
- ♦ Investigador principal del grupo de investigación de Oftalmología de BioCruces y miembro del Grupo de Oftalmobiología Experimental de la Universidad del País Vasco

Dra. López Gálvez, María Isabel

- ♦ Jefe de Unidad de Retina en el Hospital Clínico Universitario de Valladolid. Desde 2018
- ♦ Doctor en Medicina y Cirugía por la Universidad de Valladolid. 1991
- ♦ Licenciada en Medicina y Cirugía en la Universidad de Valladolid. 1985
- ♦ Investigadora del Instituto de Oftalmobiología Aplicada (IOBA)
- ♦ Vocal Titular de la Comisión de Reconocimiento de Profesionales "Premios José María Segovia de Arana" desde 2019
- ♦ Facultativo especialista de área de oftalmología desde septiembre de 2002 en el Departamento de Oftalmología del HCU de Valladolid
- ♦ Tutor de Apoyo y Colaborador Docente de Formación Sanitaria Especializada en HCUV desde 2016

D. Catalá Mora, Jaume

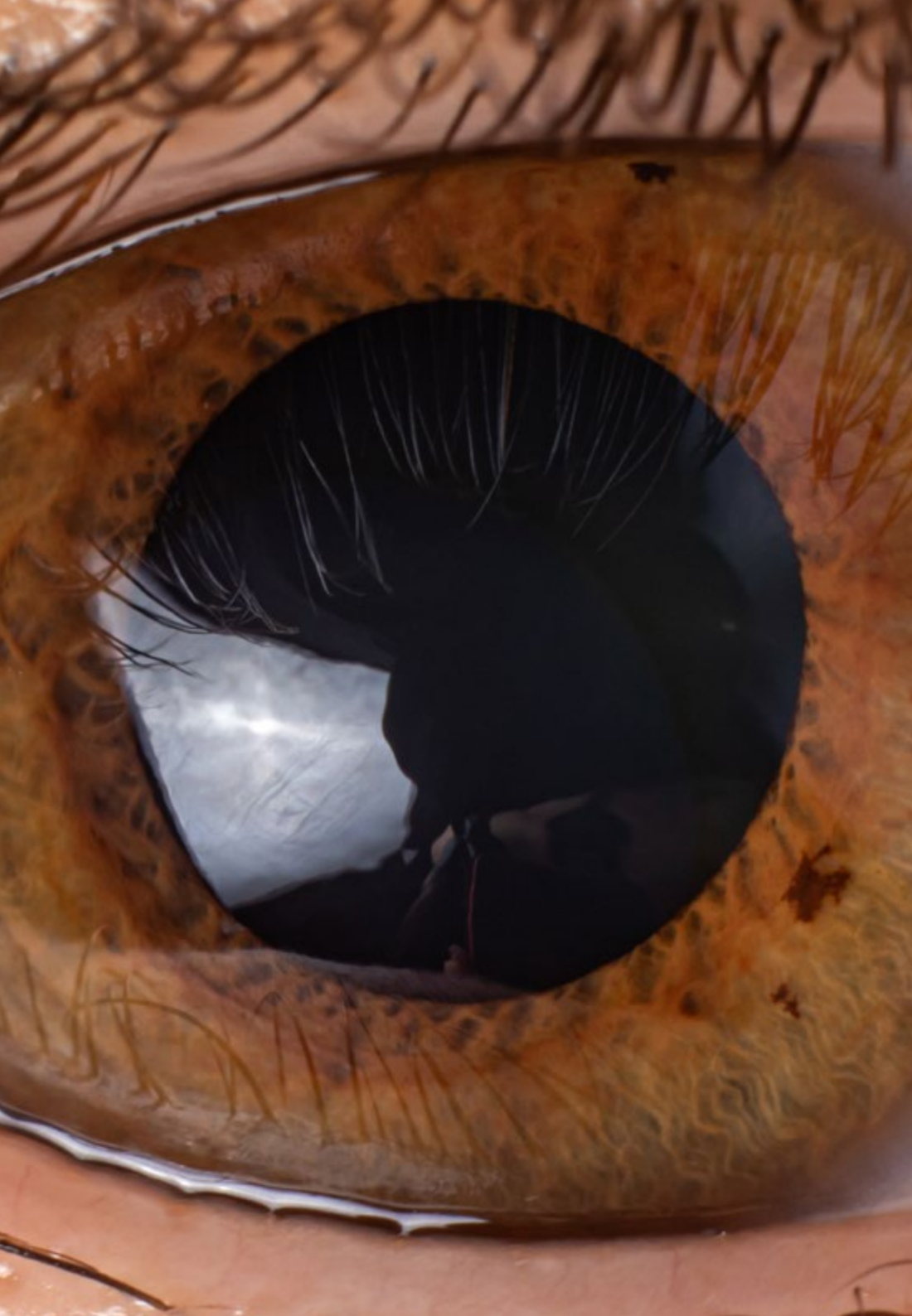
- ♦ Coordinador de la Unitat de Distrofies. Hospital Universitari de Bellvitge
- ♦ Licenciado en Medicina y Cirugía. Universidad de Navarra. 1997
- ♦ Oftalmólogo especialista en enfermedades de retina y vítreo, con especial dedicación a la retina pediátrica
- ♦ Treball de Suficiència Investigadora. Universitat Autònoma de Barcelona. 2003
- ♦ Ciencias de la salud y de la vida. Universitat Autònoma de Barcelona. 2016
- ♦ Investigador de nuevos tratamientos para el retinoblastoma y en distrofias hereditarias de retina
- ♦ Ha participado en diversos ensayos clínicos nacionales e internacionales en el tratamiento del retinoblastoma, así como en el desarrollo desde la fase preclínica del primer tratamiento con virus oncolítico, actualmente en fase I de ensayo clínico

D. Cabrera López, Francisco Antonio

- ♦ Jefe del Servicio de Oftalmología del Complejo Hospitalario Universitarios Insular-Materno Infantil de Gran Canaria
- ♦ Director Médico del Instituto Canario de Retina (ICARE)
- ♦ Profesor Asociado y Miembro del Departamento de Ciencias Médicas y Quirúrgicas de Las Palmas de Gran Canaria (ULPGC)
- ♦ Licenciado en Medicina y Cirugía. Universidad de La Laguna. Tenerife
- ♦ Doctor en Medicina por la Universidad de Las Palmas de Gran Canaria (ULPGC)
- ♦ Expresidente de la Sociedad Canaria de Oftalmología
- ♦ Miembro de las siguientes sociedades oftalmológicas: American Academy of Ophthalmology (AAO), EURETINA, Sociedad Española de Oftalmología (SEO), Sociedad Española de Retina y Vítreo (SERV), Sociedad Canaria de Oftalmología (SCO)

Dr. Donate, Juan

- ♦ Responsable de la Unidad de Retina del Hospital Clínico San Carlos. Madrid
- ♦ Jefe de Servicio de Oftalmología del Hospital La Luz. Grupo Quironsalud. Madrid
- ♦ Doctor en Oftalmología. Universidad Complutense de Madrid. 2016
- ♦ Licenciado en Medicina y Cirugía general. Universidad de Salamanca. 1994
- ♦ Director Gerente de Estudio Oftalmológico. Madrid
- ♦ Gerente y administración del Agrupación Médico Quirúrgica Oftalmos SLP
- ♦ Vocal por la Comunidad de Madrid de la Sociedad Española de Retina y Vítreo
- ♦ Presidente de la Fundación Ver Salud
- ♦ Miembro y codirector del Club Español de la Mácula
- ♦ Miembro de las siguientes sociedades científicas: Sociedad Española de Oftalmología (SEO), Sociedad Española de Vítreo y Retina (SERV) y Oftared-Reticis



Dr. Gómez-Ulla de Irazazába, Francisco Javier

- ◆ Director Médico y fundador del Instituto Oftalmológico Gómez-Ulla (Santiago de Compostela). Desde 2001
- ◆ Doctor en Medicina en 1981
- ◆ Licenciado en Medicina por la Universidad de Santiago de Compostela. 1975
- ◆ Especialista en oftalmología en 1978
- ◆ Catedrático de Oftalmología de la Universidad de Santiago de Compostela desde 2002
- ◆ Miembro de sociedades científicas como American Academy of Ophthalmology, Societé Française d'Ophtalmologie, Panamerican association of ophthalmology, Sociedad Española de Oftalmología, Sociedad Española de Retina y Vítreo, y Sociedad Gallega de Oftalmología
- ◆ Miembro del Comité Asesor de Limnopharma
- ◆ Investigador/asesor de Alcon, Allergan, Bayer Hispania S.L, Boehringer Ingelheim, Novartis Farmacéutica S.A Ophthotech, Roche, Santem, Zeiss

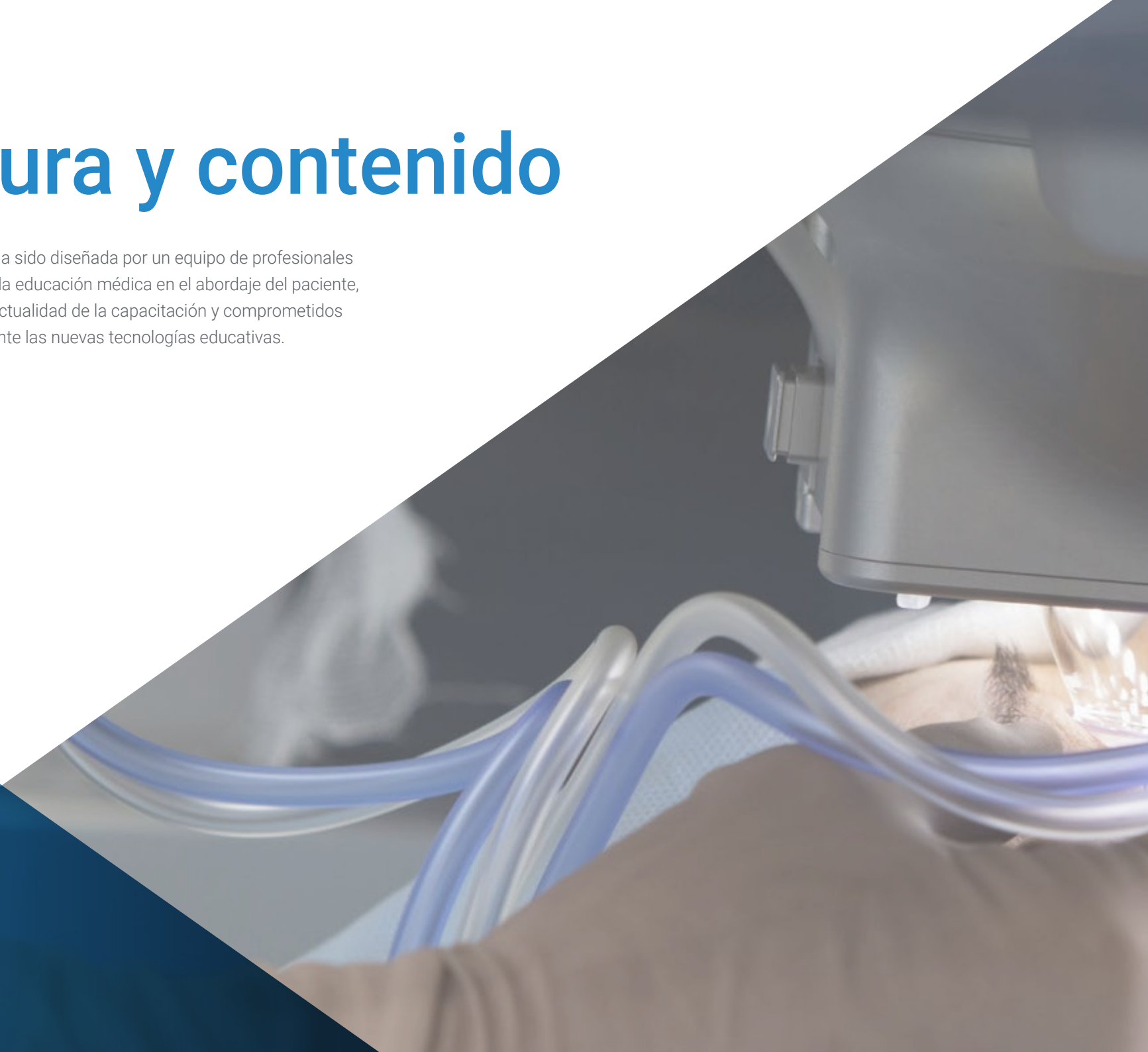Dra. Asencio Durán, Mónica

- ◆ Oftalmólogo en el Hospital Universitario Ramón y Cajal, en comisión de servicio en Hospital Universitario La Paz
- ◆ Oftalmólogo privado en Clínica La Paloma
- ◆ Especialidad en Retina Médica y Quirúrgica, subespecialidad Tumores Intraoculares. Cirugía de cataratas. Patología ocular del adulto y del niño
- ◆ Doctorado en la Universidad Autónoma de Madrid
- ◆ Licenciatura en Medicina y Cirugía por la Universidad de Alcalá de Henares
- ◆ Especialidad en Oftalmología, en Hospital Universitario La Paz

05

Estructura y contenido

La estructura del plan de estudios ha sido diseñada por un equipo de profesionales conocedor de las implicaciones de la educación médica en el abordaje del paciente, conscientes de la relevancia de la actualidad de la capacitación y comprometidos con la enseñanza de calidad mediante las nuevas tecnologías educativas.

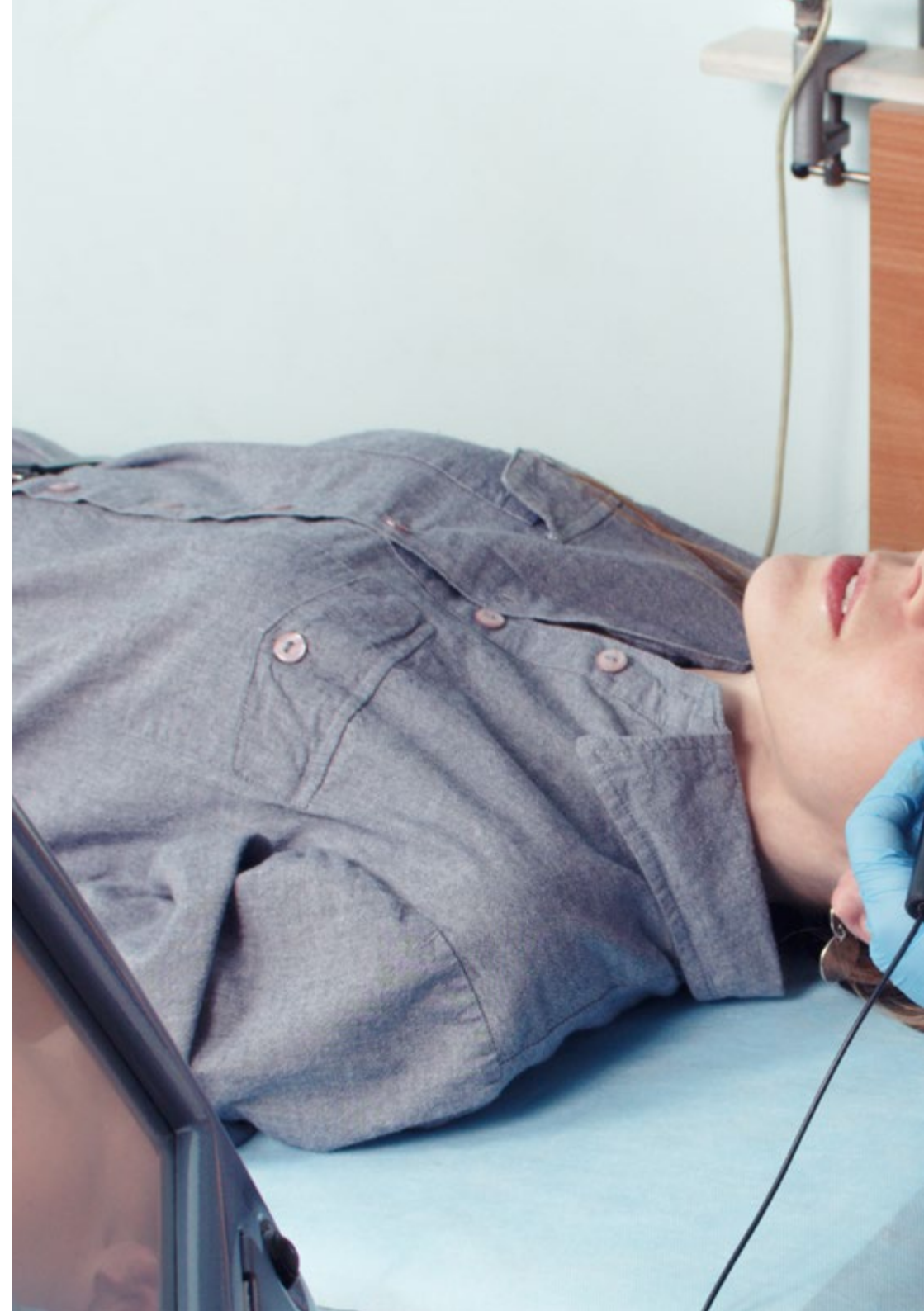


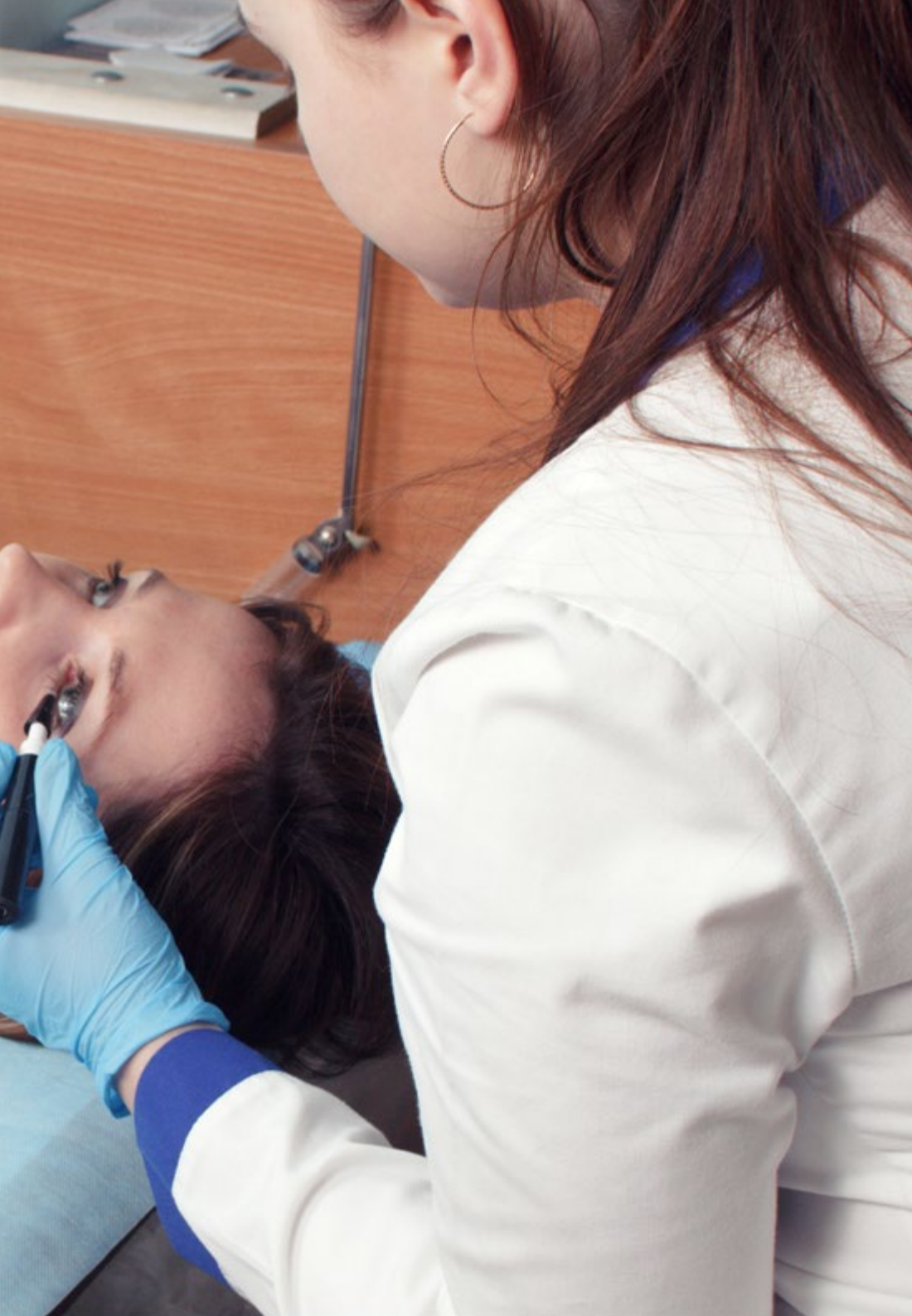“

Ponemos a tu disposición el programa científico más completo y actualizado del mercado”

Módulo 1. Anatomía, fisiología, pruebas exploratorias y funcionales

- 1.1. Apuntes históricos y exploración clásica en consulta
 - 1.1.1. La historia para comprender el presente
 - 1.1.2. El oftalmoscopio y sus lentes de exploración
 - 1.1.3. La lámpara de hendidura y sus lentes de exploración
 - 1.1.4. Apuntes históricos de las técnicas actuales de exploración
- 1.2. Anatomía de la mácula y retina
 - 1.2.1. Anatomía comparada
 - 1.2.2. Histología de la mácula y retina
 - 1.2.3. Vascularización de la retina y mácula
 - 1.2.4. Inervación de la retina y mácula
- 1.3. Anatomía y fisiología del vítreo
 - 1.3.1. Embriología del vítreo
 - 1.3.2. Composición del gel vítreo
 - 1.3.3. Inserciones y adherencias de la hialoides
 - 1.3.4. Envejecimiento y alteraciones del gel vítreo
 - 1.3.5. El vítreo en el paciente miope
 - 1.3.6. El vítreo en determinadas enfermedades sistémicas
 - 1.3.7. El vítreo como desencadenante de distintas patologías de la retina y de la mácula
- 1.4. Fisiología de la visión y visión en color
 - 1.4.1. Capas funcionales de la retina
 - 1.4.2. Fisiología de los fotorreceptores
 - 1.4.3. Circuitos funcionales de la retina
 - 1.4.4. Vía óptica
 - 1.4.5. Fisiología de la corteza visual
 - 1.4.6. Binocularidad
 - 1.4.7. La visión en color
- 1.5. Pruebas funcionales maculares
 - 1.5.1. Bases de las pruebas funcionales maculares





- 1.5.2. Electrorretinograma, Electrooculograma y Potenciales Evocados
- 1.5.3. Electrorretinograma multifocal
- 1.5.4. Microperimetría
- 1.6. Retinografía, angiografía con fluoresceína intravenosa y angiografía con verde indocianina
 - 1.6.1. Retinografía analógica y digital
 - 1.6.2. Retinografía de campo amplio, actuales plataformas más importantes
 - 1.6.3. Propiedades de la fluoresceína sódica y sus efectos adversos
 - 1.6.4. Patrón normal de la AFG (Angiofluoresceingrafía)
 - 1.6.5. Patrones angiográficos patológicos, hiperfluorescencia, hipofluorescencia y efecto ventana
 - 1.6.6. Papel e indicaciones clínicas actuales de la AFG
 - 1.6.7. Propiedades del verde indocianina y su farmacocinética
 - 1.6.8. Patrones angiográficos patológicos del verde indocianina
- 1.7. Autofluorescencia de fondo de ojo
 - 1.7.1. Concepto y bases físicas de la Autofluorescencia
 - 1.7.2. Captura y registro de la Autofluorescencia
 - 1.7.3. Patrones de Autofluorescencia normal
 - 1.7.4. Patrones patológicos de Autofluorescencia
 - 1.7.5. Autofluorescencia en las enfermedades retinianas
- 1.8. Evaluación ultrasónica de la retina
 - 1.8.1. Bases físicas de la ecografía
 - 1.8.2. Plataformas y sondas actuales para realización de ecografías oculares
 - 1.8.3. Métodos y modos actuales ecográficos
 - 1.8.4. Patrones ecográficos oculares
- 1.9. Tomografía de coherencia óptica
 - 1.9.1. Principios físicos de la OCT (Tomografía de Coherencia óptica)
 - 1.9.2. Evolución histórica de la OCT
 - 1.9.3. Principales plataformas para la realización de OCT y sus características diferenciales
 - 1.9.4. Patrones normales en OCT
 - 1.9.5. Patrones comparativos de seguimiento con OCT
 - 1.9.6. La OCT en las principales patologías maculares y de interfase
- 1.10. Angiografía por tomografía de coherencia óptica
 - 1.10.1. Bases de la angio-OCT

- 1.10.2. Principales plataformas para la realización de angio-OCT
- 1.10.3. Patrones normales de angio-OCT
- 1.10.4. Análisis y artefactos en la angio-OCT
- 1.10.5. angio-OCT en las principales patologías maculares
- 1.10.6. Clinical angio-OCT en Face
- 1.10.7. Presente y futuro de la angio-OCT

Módulo 2. Patología vascular de la mácula y retina

- 2.1. Retinopatía diabética
 - 2.1.1. Fisiopatología de la retinopatía diabética y control metabólico
 - 2.1.2. Pruebas exploratorias en retinopatía diabética
 - 2.1.3. Biomarcadores
 - 2.1.4. Clasificación de la retinopatía diabética
 - 2.1.5. Retinopatía diabética no proliferativa
 - 2.1.6. Edema macular diabético
 - 2.1.7. Tratamiento médico del edema macular diabético, pautas de tratamiento principales fármacos y los ensayos clínicos que los sustentan
 - 2.1.8. Bases fisiopatológicas para el tratamiento con láser de la RDNP y del edema macular diabético
 - 2.1.9. Tipos de láseres actuales y aplicación en la RDNP
 - 2.1.10. Técnicas y patrones de tratamiento con láser
 - 2.1.11. Retinopatía diabética proliferante RDP
 - 2.1.12. Tratamiento con láser de la RDP y su combinación con fármacos intravítreos
 - 2.1.13. Efectos secundarios de la panfotocoagulación retiniana
 - 2.1.14. Manejo de la rubeosis de iris
- 2.2. Oclusión de rama venosa y de vena central de la retina
 - 2.2.1. Factores de riesgo sistémicos y locales
 - 2.2.2. Fisiopatogenia
 - 2.2.3. Clínica de la ORVR y OVCR
 - 2.2.4. Pruebas funcionales para el diagnóstico de las obstrucciones venosas
 - 2.2.5. Tratamiento médico de las obstrucciones venosas. Pautas de tratamiento y fármacos actuales
 - 2.2.6. Estado actual del tratamiento con láser en las obstrucciones venosas
 - 2.2.7. Tratamiento de las neovascularizaciones secundarias a las obstrucciones venosas
- 2.3. Embolia arterial y embolia de arteria central de la retina
 - 2.3.1. Fisiopatología
 - 2.3.2. Oclusión de rama arterial
 - 2.3.3. Oclusión de arteria central de la retina
 - 2.3.4. Oclusión de arteria cilio retiniana
 - 2.3.5. Oclusión arterial asociadas oclusiones venosas
 - 2.3.6. Exploración del paciente con obstrucción arterial retiniana
 - 2.3.7. Tratamiento médico de la obstrucción de arteria retiniana
- 2.4. Macroaneurisma arterial retiniano
 - 2.4.1. Definición, Fisiopatología y anatomía
 - 2.4.2. Clínica del macroaneurisma retiniano
 - 2.4.3. Pruebas diagnósticas para el macroaneurisma retiniano
 - 2.4.4. Diagnóstico diferencial del macroaneurisma retiniano
 - 2.4.5. Tratamiento del macroaneurisma retiniano
- 2.5. Telangiectasias maculares idiopáticas
 - 2.5.1. Fisiopatología y clasificación de las telangiectasias retinianas
 - 2.5.2. Exploración de las telangiectasias retinianas
 - 2.5.3. Telangiectasias yuxtafoveales tipo 1
 - 2.5.4. Telangiectasias perifoveolares tipo 2
 - 2.5.5. Telangiectasias oclusivas o tipo 3
 - 2.5.6. Diagnóstico diferencial de las telangiectasias maculares
 - 2.5.7. Tratamiento de las telangiectasias maculares idiopáticas
- 2.6. Síndrome de isquemia ocular
 - 2.6.1. Definición y fisiopatología de síndrome de isquemia ocular
 - 2.6.2. Clínica del SIO
 - 2.6.3. Exploración y diagnóstico del SIO
 - 2.6.4. Diagnóstico diferencial
 - 2.6.5. Tratamiento del SIO
- 2.7. Hipertensión arterial y su patología retiniana
 - 2.7.1. Fisiopatología de la HTA
 - 2.7.2. Hipertensión arterial maligna
 - 2.7.3. Clasificación de la retinopatía hipertensiva por grado de severidad fundoscópica y sus signos clínicos
 - 2.7.4. Semiología de la retinopatía hipertensiva

- 2.7.5. Clínica de la HTA
- 2.7.6. Tratamiento de la HTA y su repercusión retiniana
- 2.8. Patología retiniana asociada a las discrasias sanguíneas
 - 2.8.1. Definición y clasificación de la retinopatía asociada a las discrasias sanguíneas
 - 2.8.2. Exploración de las retinopatías asociadas a discrasias
 - 2.8.3. Patología retiniana asociada a los síndromes anémicos, clasificación y manifestaciones oftalmológicas
 - 2.8.4. Patología retiniana asociada a leucemias, clasificación, manifestaciones oftalmológicas y afectación ocular
 - 2.8.5. Patología retiniana asociada a los síndromes de hiperviscosidad sanguínea. Clasificación y manifestaciones oculares
 - 2.8.6. Patología retiniana asociada al trasplante de médula y enfermedad injerto contra huésped
- 2.9. Enfermedad de Eales
 - 2.9.1. Definición y etiopatogenia de la enfermedad de Eales
 - 2.9.2. Clínica
 - 2.9.3. Pruebas exploratorias en la enfermedad de Eales
 - 2.9.4. Diagnóstico diferencial
 - 2.9.5. Tratamiento médico, tratamiento con láser y tratamiento quirúrgico de la enfermedad de Eales
- 2.10. Hemorragias maculares y premaculares
 - 2.10.1. Definición y etiopatogenia de las hemorragias maculares y premaculares
 - 2.10.2. Clínica y diagnóstico etiológico
 - 2.10.3. Pruebas funcionales exploratorias
 - 2.10.4. Tratamiento de las hemorragias maculares y premaculares. Tratamiento con láser, tratamiento quirúrgico
 - 2.10.5. Complicaciones de las hemorragias maculares y premaculares
- 3.1. Maculopatía por radiación
 - 3.1.1. Fisiopatología de la maculopatía por radiación
 - 3.1.2. Histología de la maculopatía por radiación
 - 3.1.3. Exploración y diagnóstico de las maculopatías por radiación, patrones definidos
 - 3.1.4. Clínica de la maculopatía por radiación
 - 3.1.5. Incidencia de la maculopatía por radiación
 - 3.1.6. Factores de riesgo
 - 3.1.7. Tratamiento de la maculopatía por radiación
- 3.2. Siderosis y otras maculopatías de depósito
 - 3.2.1. Etiología de las maculopatías de depósito
 - 3.2.2. Historia natural, clínica de las maculopatías de depósito
 - 3.2.3. Exploración, patrones angiográficos, cambios en la OCT estructural y angio-OCT
 - 3.2.4. Siderosis
 - 3.2.5. Calcosis
 - 3.2.6. Alteraciones en el ERG de las enfermedades de depósito
 - 3.2.7. Tratamiento médico de las enfermedades de depósito
 - 3.2.8. Tratamiento quirúrgico de las enfermedades de depósito
- 3.3. Toxicidad lumínica
 - 3.3.1. Mecanismos de daño retiniano fotomecánico, térmico y fotoquímico
 - 3.3.2. Mecanismos de daño retiniano por exposición solar crónica
 - 3.3.3. Mecanismos de daño retiniano por exposición solar aguda
 - 3.3.4. Lesiones por arco eléctrico de soldadura
 - 3.3.5. Lesiones por descarga eléctrica
 - 3.3.6. Retinopatía por rayo eléctrico
 - 3.3.7. Lesiones iatrogénicas asociadas a láseres terapéuticos
 - 3.3.8. Lesiones maculares asociadas a exposición a láseres no terapéuticos
 - 3.3.9. Tratamiento de las enfermedades retinianas por exposición lumínica
- 3.4. Toxicidad por drogas
 - 3.4.1. Fisiopatología de la maculopatía por drogas
 - 3.4.2. Exploración de la mácula en la toxicidad por drogas
 - 3.4.3. Pruebas funcionales para el diagnóstico
 - 3.4.4. Maculopatía por cloroquina y derivados
 - 3.4.5. Maculopatía por Talco, Tamoxifeno y Cantaxantina
 - 3.4.6. Maculopatía asociada al Latanoprost y otros fármacos para el tratamiento del glaucoma, epinefrina y ácido nicotínico
 - 3.4.7. Maculopatía por aminoglucósidos
 - 3.4.8. Maculopatía por fenotiazinas
 - 3.4.9. Maculopatías por deferoxamina
 - 3.4.10. Tratamiento de la retinopatía por drogas

Módulo 3. Enfermedades del epitelio pigmentario, membrana de Bruch, coroides y paquicoroides

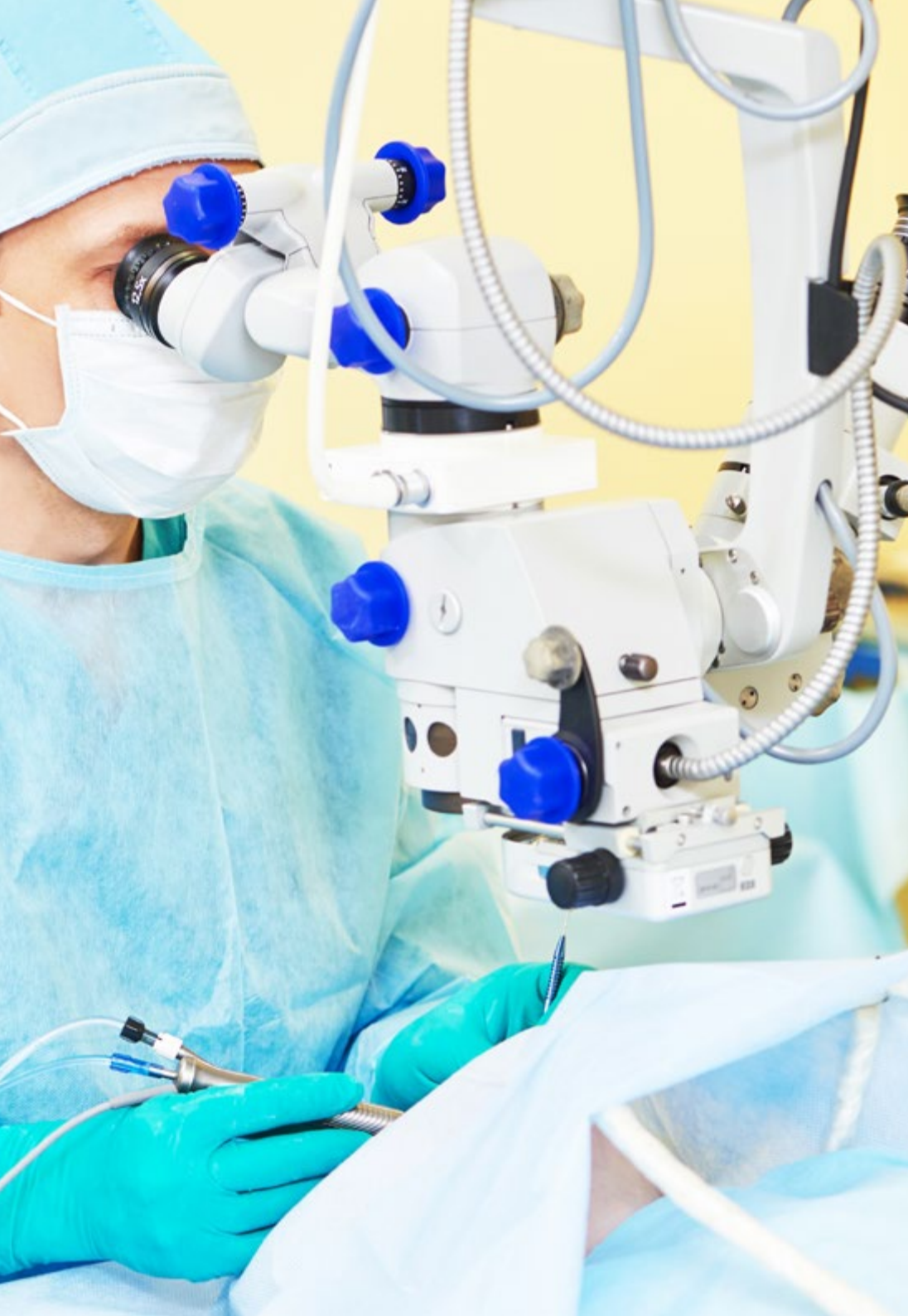- 3.1. Maculopatía por radiación
 - 3.1.1. Fisiopatología de la maculopatía por radiación
 - 3.1.2. Histología de la maculopatía por radiación
 - 3.1.3. Exploración y diagnóstico de las maculopatías por radiación, patrones definidos
 - 3.1.4. Clínica de la maculopatía por radiación

- 3.5. Neovascularización subretiniana asociada a cicatrices y otros procesos
 - 3.5.1. Etiología de la neovascularización coroidea asociada a cicatrices
 - 3.5.2. Clínica e historia natural
 - 3.5.3. Exploración, OCT estructural y angio-OCT, patrones angiográficos
 - 3.5.4. Causas idiopáticas
 - 3.5.5. Espectro enfermedades inflamatorias, Síndrome de presunta histoplasmosis ocular (SPHO)
 - 3.5.6. Enfermedades inflamatorias, síndrome coroiditis multifocal con panuveítis (CMP)
 - 3.5.7. Enfermedades inflamatorias, coroiditis punctata interna (CPI)
 - 3.5.8. Enfermedades infecciosas, Toxoplasmosis
 - 3.5.9. Enfermedades infecciosas, Toxocariasis
 - 3.5.10. Espectro de enfermedades secundarias a la ruptura de la membrana de Bruch. Rotura Coroidea, Estrías angioides, iatrogenia secundaria a fotocoagulación
 - 3.5.11. Espectro de enfermedades secundarias a alteraciones en el epitelio pigmentario y membrana de Bruch. Enfermedad de Best, Síndromes DMAE-like
 - 3.5.12. Estado actual del tratamiento de la neovascularización asociada a proceso inflamatorios, infecciosos y otros procesos
- 3.6. Desprendimiento de epitelio pigmentario
 - 3.6.1. Definición del desprendimiento de epitelio pigmentario (DEP)
 - 3.6.2. Etiología del DEP
 - 3.6.3. Tipos de DEP
 - 3.6.4. Exploración de DEP. Patrones angiográficos, OCT estructural y angio-OCT
 - 3.6.5. Clínica e historia natural del DEP
 - 3.6.6. Tratamiento intravítreo para la neovascularización asociada al DEP
 - 3.6.7. Otros tratamientos para el desprendimiento de epitelio pigmentado
- 3.7. Estrías angioides
 - 3.7.1. Definición de estrías angioides
 - 3.7.2. Etiopatogenia y fisiopatología
 - 3.7.3. Historia natural y evolución de las estrías angioides
 - 3.7.4. Diagnóstico de las estrías angioides, patrones angiográficos, angiografía con verde indocianina, autofluorescencia, OCT estructural y angio-OCT
 - 3.7.5. Exploración de los complejos neovasculares asociados
 - 3.7.6. Tratamientos actuales para las estrías angioides y sus complejos neovasculares asociados

- 3.8. Enfermedades paquicoroideas
 - 3.8.1. Definición de las enfermedades del espectro paquicoroideo
 - 3.8.2. Diagnóstico de las enfermedades paquicoroideas, características comunes
 - 3.8.3. Patrones de OCT, angio-OCT
 - 3.8.4. Enfermedades del espectro paquicoroideo, la corioidopatía serosa centra aguda y crónica. Diagnóstico, características y tratamiento actualizado
 - 3.8.5. Enfermedades del espectro paquicoroideo, Epiteliopatía pigmentaria paquicoroidea. Diagnóstico, características y tratamiento actualizado
 - 3.8.6. Neovasculopatía paquicoroidea. Diagnóstico, características y tratamiento actualizado
 - 3.8.7. Vasculopatía polipoidea coroidea. Diagnóstico, características y tratamiento actualizado
 - 3.8.8. Excavación coroidea focal. Diagnóstico, características y tratamiento actualizado
 - 3.8.9. Síndrome paquicoroideo peripapilar. Diagnóstico, características y tratamiento actualizado

Módulo 4. Enfermedades oculares inflamatorias con afectación de mácula, retina y vítreo

- 4.1. El diagnóstico y tratamiento en las uveítis
 - 4.1.1. Diagnóstico de uveítis
 - 4.1.1.1. Aproximación sistemática para el diagnóstico de uveítis
 - 4.1.1.2. Clasificación de las uveítis
 - 4.1.1.3. Localización de las uveítis
 - 4.1.1.4. Aproximación al paciente, la historia clínica como valor diagnóstico
 - 4.1.1.5. Exploración ocular detallada. Orientación diagnóstica
 - 4.1.1.6. Test más comunes utilizados para el estudio de las uveítis
 - 4.1.1.7. Tablas de diagnóstico diferencial
 - 4.1.2. Pruebas de imagen utilizadas para el estudio de las uveítis. Pruebas de imagen sistémicas
 - 4.1.3. Pruebas de imagen oftalmológicas. Retinografía, AFG, ICG, OCT, angio-OCT, BMU, ecografía, etc
 - 4.1.4. Tratamiento en general de las uveítis
 - 4.1.4.1. Corticosteroides
 - 4.1.4.2. Agentes midriáticos y ciclopléjicos
 - 4.1.4.3. Antiinflamatorios no esteroideos



- 4.1.4.4. Tratamientos inmunosupresores
- 4.1.4.5. Nuevos tratamientos biológicos para el tratamiento de las uveítis
- 4.1.5. Cirugía diagnóstica para las uveítis. Biopsias retinianas
- 4.1.6. Cirugía terapéutica: Cornea, iris, catarata, glaucoma, vítreo y retina. Tratamiento integral de las uveítis
- 4.2. Edema macular cistoideo
 - 4.2.1. Fisiopatología, función barrera hemato-retiniana
 - 4.2.2. Histología del edema macular cistoideo
 - 4.2.3. Mecanismos de rotura de la barrera hemato-retiniana
 - 4.2.4. Exploración del edema macular cistoideo. Patrones angiográficos con fluoresceína, OCT, angio-OCT y Clinical en Face
 - 4.2.5. Fluorofotometría vítrea
 - 4.2.6. Tratamiento del edema macular postquirúrgico
- 4.3. Síndromes de puntos blancos y enfermedades asociadas
 - 4.3.1. Birdshot: coriorretinopatía en perdigonada
 - 4.3.2. Enfermedades placoideas
 - 4.3.3. Coroiditis multifocal y panuveítis, síndrome de coroidopatía puntiforme interna y fibrosis subretiniana progresiva y uveítis
 - 4.3.4. Síndrome de múltiples placas blancas evanescentes. Principales características, evolución y diagnóstico diferencial
 - 4.3.5. Retinopatía externa zonal aguda
 - 4.3.6. Neuroretinopatía aguda macular
- 4.4. Epiteliopatía placoide posterior multifocal aguda
 - 4.4.1. Etiopatogenia
 - 4.4.2. Clínica
 - 4.4.3. Patrones angiográficos de exploración
 - 4.4.4. Exploración con OCT, angio-OCT
 - 4.4.5. Historia natural de la enfermedad
 - 4.4.6. Diagnóstico diferencial
 - 4.4.7. Tratamiento
- 4.5. Coroiditis serpiginosa
 - 4.5.1. Etiopatogenia de la coroiditis serpiginosa
 - 4.5.2. Clínica, historia natural de la enfermedad

- 4.5.3. Técnicas para la exploración de la coroiditis serpiginosa
- 4.5.4. Patrones angiográficos y OCT estructural
- 4.5.5. Diagnóstico diferencial
- 4.5.6. Tratamiento
- 4.6. Síndrome de Vogt-Koyanagi-Harada
 - 4.6.1. Introducción y clasificación del síndrome de Vogt-Koyanagi-Harada
 - 4.6.2. Afectación macular
 - 4.6.3. Historia natural de la enfermedad
 - 4.6.4. Exploración, patrones angiográficos, imágenes de OCT. angio-OCT
 - 4.6.5. Diagnóstico diferencial
 - 4.6.6. Tratamiento de las membranas neovasculares asociadas y recurrentes
- 4.7. Coroiditis multifocal
 - 4.7.1. Epidemiología de la coroiditis multifocal
 - 4.7.2. Etiopatogenia de la coroiditis multifocal
 - 4.7.3. Clínica
 - 4.7.4. Exploración de la coroiditis multifocal. Patrones angiográficos, ICG, OCT y angio-OCT
 - 4.7.5. Diagnóstico diferencial
 - 4.7.6. Historia Natural de la coroiditis multifocal
 - 4.7.7. Tratamiento en la actualidad
- 4.8. Oftalmía simpática
 - 4.8.1. Epidemiología de la oftalmía simpática
 - 4.8.2. Fisiopatología de la oftalmía simpática
 - 4.8.3. Inmunopatología de la oftalmía simpática
 - 4.8.4. Hallazgos clínicos
 - 4.8.5. Exploración, patrón angiográfico, OCT estructural y angio-OCT
 - 4.8.6. Diagnóstico diferencial
 - 4.8.7. Historia natural de la enfermedad, curso y posibles complicaciones
 - 4.8.8. Tratamiento, prevención y pronóstico
- 4.9. Retinopatías autoinmunes
 - 4.9.1. Epidemiología y mecanismos de acción
 - 4.9.2. Clínica de las retinopatías autoinmunes
 - 4.9.3. Diagnóstico, patrones angiográficos, OCT y angio-OCT
 - 4.9.4. Diagnóstico diferencial
 - 4.9.5. Historia natural, evolución y posibles complicaciones
 - 4.9.6. Tratamientos locales y sistémicos
 - 4.9.7. Pronóstico
- 4.10. Sarcoidosis retiniana
 - 4.10.1. Consideraciones generales de la sarcoidosis ocular
 - 4.10.2. Historia natural y pronóstico de la sarcoidosis ocular
 - 4.10.3. Manifestaciones oculares de la sarcoidosis
 - 4.10.4. Enfermedad del Segmento Posterior
 - 4.10.5. Exploración ocular, patrones AFG, OCT estructural y angio-OCT
 - 4.10.6. Tratamiento de la Sarcoidosis retiniana
- 4.11. Uveítis intermedia
 - 4.11.1. Introducción
 - 4.11.2. Epidemiología y demografía
 - 4.11.3. Hallazgos clínicos, exploración de la uveítis intermedia
 - 4.11.4. Histopatología de la uveítis intermedia
 - 4.11.5. Curso clínico y complicaciones
 - 4.11.6. Tratamiento de las uveítis intermedias
- 4.12. Los síndromes de Mascarada
 - 4.12.1. Síndromes de mascarada malignos
 - 4.12.1.1. Linfoma de sistema nervioso central intraocular
 - 4.12.1.2. Leucemias
 - 4.12.1.3. Melanoma maligno
 - 4.12.1.4. Retinoblastoma
 - 4.12.1.5. Metástasis
 - 4.12.1.6. Síndromes paraneoplásicos
 - 4.12.2. Síndromes de Mascarada endoftalmitis
 - 4.12.2.1. Endoftalmitis crónica postoperatoria
 - 4.12.2.2. Endoftalmitis endógena
 - 4.12.3. Síndromes de Mascarada no infecciosos ni malignos
 - 4.12.3.1. Desprendimiento de retina Regmatógeno
 - 4.12.3.2. Retinitis pigmentosa
 - 4.12.3.3. Cuerpo extraño intraocular
 - 4.12.3.4. Dispersión pigmentaria

4.12.3.5. Síndrome de isquemia ocular

4.12.3.6. Xantogranuloma juvenil

Módulo 5. Enfermedades infecciosas de la retina y vítreo

- 5.1. Manejo de las Endoftalmitis en general
 - 5.1.1. Historia clínica del proceso infeccioso
 - 5.1.2. Exploración ocular en función del proceso de endoftalmitis
 - 5.1.3. Toma de muestras para cultivo
 - 5.1.4. Tratamiento de la puerta de entrada y tratamiento sistémico
 - 5.1.5. Tratamiento con inyecciones intravítreas del proceso de endoftalmitis
 - 5.1.6. Tratamiento quirúrgico de la endoftalmitis ocular
- 5.2. Infección ocular por el virus de la inmunodeficiencia humana VIH
 - 5.2.1. Uveítis por VIH
 - 5.2.2. Exploración ocular en el paciente con VIH
 - 5.2.3. VIH en el ojo, afectación coriorretiniana, retinitis por VIH
 - 5.2.4. Infecciones oportunistas asociadas al VIH. Retinitis por citomegalovirus, virus de la varicela zoster, toxoplasmosis ocular, Pneumocistosis, tuberculosis, criptococosis, candidiasis, otras infecciones oportunistas
 - 5.2.5. Uveítis relacionadas con tratamientos farmacológicos para el VIH
 - 5.2.6. Tratamiento médico del VIH ocular, tratamientos sistémicos intravítreos y de depósito
 - 5.2.7. Tratamiento quirúrgico de la retinitis por VIH o de las infecciones oportunistas
- 5.3. Infecciones por micobacterias
 - 5.3.1. Definición infección ocular por mycobacterium tuberculosis
 - 5.3.2. Historia y epidemiología
 - 5.3.3. Presentación clínica
 - 5.3.4. Fisiopatología de la tuberculosis ocular
 - 5.3.5. Patogénesis de la tuberculosis ocular
 - 5.3.6. Test diagnósticos de Tuberculosis, el test dérmico de la tuberculina y otros test diagnósticos
 - 5.3.7. Exploración ocular, patrones angiográficos, OCT y angio-OCT
 - 5.3.8. Tratamiento de la tuberculosis y de la tuberculosis ocular
 - 5.3.9. Posibles complicaciones y pronóstico de las infecciones por micobacterias
- 5.4. Infecciones por espiroquetas
 - 5.4.1. Definición de la infección de la sífilis por Treponema pallidum
 - 5.4.2. Historia y epidemiología de la sífilis
 - 5.4.3. Presentación clínica sistémica
 - 5.4.4. Presentación clínica ocular, uveítis por Treponema pallidum. Uveítis anterior y posterior. Manifestaciones clínicas
 - 5.4.5. Fisiopatología y patogénesis
 - 5.4.6. Test diagnósticos para el Treponema pallidum
 - 5.4.7. Tratamiento sistémico y ocular para uveítis asociada a la sífilis
 - 5.4.8. Complicaciones y pronóstico
- 5.5. Toxoplasmosis ocular
 - 5.5.1. Definición e historia natural de la infección por Toxoplasma gondii
 - 5.5.2. Patogénesis, el parásito toxoplasma gondii
 - 5.5.3. Ciclo vital del parásito, transmisión
 - 5.5.4. Inmunobiología y epidemiología
 - 5.5.5. Toxoplasmosis congénita y adquirida. Manifestaciones clínicas
 - 5.5.6. Toxoplasmosis en pacientes inmunocomprometidos
 - 5.5.7. Diagnóstico y exploración de la Toxoplasmosis ocular. Retinografía, AFG e ICG. OCT y angio-OCT
 - 5.5.8. Formas atípicas de toxoplasmosis ocular. Exploración angiográfica y retinográfica
 - 5.5.9. Diagnóstico diferencial
 - 5.5.10. Test diagnósticos para el Toxoplasma gondii
 - 5.5.11. Tratamiento médico de la Toxoplasmosis ocular
 - 5.5.12. Tratamiento quirúrgico de la Toxoplasmosis ocular
 - 5.5.13. Prevención, pronóstico y conclusiones
- 5.6. Infección ocular por Toxocariasis
 - 5.6.1. Definición infección por Toxocara canis o Toxocara cati
 - 5.6.2. Etiología, el microorganismo, su ciclo vital y la infección humana
 - 5.6.3. Manifestaciones clínicas sistémicas y oculares
 - 5.6.4. Historia natural de la Toxocariasis
 - 5.6.5. Inmunopatología
 - 5.6.6. Diagnóstico, test diagnósticos y serológicos
 - 5.6.7. Complicaciones oculares de la Toxocariasis
 - 5.6.8. Diagnóstico diferencial de la Toxocariasis
 - 5.6.9. Tratamiento médico y quirúrgico de la Toxocariasis
 - 5.6.10. Pronóstico y conclusiones de la Toxocariasis ocular

- 5.7. Ascariasis ocular
 - 5.7.1. Definición de la infección por el nematodo *Áscaris Lumbricoides*
 - 5.7.2. Historia natural, epidemiología
 - 5.7.3. Características clínicas sistémicas
 - 5.7.4. Clínica ocular de la Ascariasis
 - 5.7.5. Inmunología, patología y patogénesis, el ciclo vital
 - 5.7.6. Diagnóstico sistémico y diagnóstico ocular. Pruebas funcionales y de imagen
 - 5.7.7. Tratamiento sistémico y tratamiento ocular
 - 5.7.8. Posibles complicaciones y conclusiones
- 5.8. Oncocercosis ocular
 - 5.8.1. Definición de la infección por *Onchocerca volvulus*
 - 5.8.2. Historia natural, epidemiología, distribución geográfica
 - 5.8.3. Factores demográficos, ecología y biología de la Oncocercosis
 - 5.8.4. Clínica sistémica de la Oncocercosis
 - 5.8.5. Clínica oftalmológica de la Oncocercosis, afectación del polo anterior y del segmento posterior
 - 5.8.6. Etiología, transmisión, ciclo vital de la *Onchocerca Volvulus*
 - 5.8.7. Patogénesis y patología
 - 5.8.8. Diagnóstico clínico y de laboratorio
 - 5.8.9. Diagnóstico diferencial
 - 5.8.10. Tratamiento sistémico y ocular de la Oncocercosis
 - 5.8.11. Historia natural y pronóstico
- 5.9. Loiasis ocular
 - 5.9.1. Definición de la infección por la filaria *Loa Loa*
 - 5.9.2. Historia, epidemiología, morfología
 - 5.9.3. Clínica sistémica y manifestaciones oculares polo anterior y polo posterior
 - 5.9.4. Diagnóstico sistémico y ocular
 - 5.9.5. Tratamiento sistémico y ocular
 - 5.9.6. Prevención y quimioprofilaxis
- 5.10. Cisticercosis ocular
 - 5.10.1. Definición de la infección por *Cysticercus cellulosae*
 - 5.10.2. Historia y epidemiología
 - 5.10.3. Características clínicas sistémicas y oculares
 - 5.10.4. Patogénesis y patología
 - 5.10.5. Diagnóstico sistémico y ocular, pruebas de imagen. Ecografía
 - 5.10.6. Diagnóstico diferencial
 - 5.10.7. Tratamiento según la localización de la larva
 - 5.10.8. Complicaciones y pronóstico
- 5.11. Borreliosis ocular
 - 5.11.1. Definición de la Enfermedad de Lyme por infección de *Borrelia burgdorferi*
 - 5.11.2. Historia, epidemiología
 - 5.11.3. Clínica sistémica según su estadiaje
 - 5.11.4. Manifestaciones clínicas oculares, enfermedad precoz, enfermedad diseminada y persistente
 - 5.11.5. Patogénesis
 - 5.11.6. Diagnóstico sistémico y diagnóstico ocular
 - 5.11.7. Tratamiento sistémico y ocular
 - 5.11.8. Pronóstico, posibles complicaciones
- 5.12. Infección ocular por *Bartonella*
 - 5.12.1. Definición de las infecciones por *Bartonella*
 - 5.12.2. Historia y epidemiología
 - 5.12.3. Características clínicas sistémicas y oculares, afectación de retina y vítreo
 - 5.12.4. Patogénesis e inmunología
 - 5.12.5. Diagnóstico sistémico y diagnóstico ocular
 - 5.12.6. Tratamiento sistémico y ocular de la Bartonelosis
 - 5.12.7. Diagnóstico diferencial
 - 5.12.8. Pronóstico y conclusiones
- 5.13. Leptospirosis e infección ocular
 - 5.13.1. Definición de la infección por *Leptospira interrogans*
 - 5.13.2. Epidemiología
 - 5.13.3. Características clínicas de la enfermedad no ocular
 - 5.13.4. Clínica de la enfermedad ocular por *Leptospira*
 - 5.13.5. Patogénesis
 - 5.13.6. Diagnóstico de laboratorio y diagnóstico ocular
 - 5.13.7. Diagnóstico diferencial
 - 5.13.8. Tratamiento sistémico y ocular de la infección por *Leptospira*
 - 5.13.9. Pronóstico y conclusiones

- 5.14. Brucelosis ocular
 - 5.14.1. Definición de la infección por Brucella spp
 - 5.14.2. Historia, etiología, epidemiología
 - 5.14.3. Genética molecular, patología e inmunología
 - 5.14.4. Características clínicas sistémicas, enfermedad subclínica, aguda, subaguda y crónica
 - 5.14.5. Manifestaciones oculares
 - 5.14.6. Diagnóstico sistémico y ocular
 - 5.14.7. Tratamiento sistémico y ocular de la brucelosis ocular
 - 5.14.8. Pronóstico, prevención y conclusiones
- 5.15. Enfermedad ocular de Whipple
 - 5.15.1. Definición de la enfermedad ocular de Whipple
 - 5.15.2. Historia, epidemiología, etiología, patología e inmunología
 - 5.15.3. Características clínicas extraoculares
 - 5.15.4. Características clínicas oculares, uveítis, Neuroftalmología
 - 5.15.5. Diagnóstico sistémico y ocular
 - 5.15.6. Diagnóstico diferencial
 - 5.15.7. Tratamiento médico sistémico y ocular. Tratamiento quirúrgico
 - 5.15.8. Pronóstico y conclusiones
- 5.16. Enfermedad ocular por Rickettsiosis
 - 5.16.1. Definición, características microbiológicas y clasificación de las Rickettsiosis
 - 5.16.2. Historia. Epidemiología. Patofisiología. Inmunología. Patología y patogénesis
 - 5.16.3. Características clínicas. Sistémicas y afectación ocular
 - 5.16.4. Diagnóstico sistémico, de laboratorio y ocular
 - 5.16.5. Tratamiento sistémico y ocular
 - 5.16.6. Pronóstico, complicaciones y conclusiones sobre la Rickettsiosis ocular
- 5.17. Lepra ocular
 - 5.17.1. Definición de la enfermedad de Hansen ocular originada por el Mycobacterium leprae
 - 5.17.2. Historia, epidemiología
 - 5.17.3. Características clínicas sistémicas y oculares
 - 5.17.4. Complicaciones oculares del segmento posterior. Cambios oculares durante las reacciones agudas de la lepra
 - 5.17.5. Histopatología ocular
 - 5.17.6. Patogénesis e inmunología
 - 5.17.7. Diagnóstico sistémico y ocular
 - 5.17.8. Diagnóstico diferencial
 - 5.17.9. Tratamiento de la enfermedad sistémica y de la enfermedad ocular
 - 5.17.10. Manejo de las complicaciones oculares
- 5.18. Infecciones oculares por Virus del Herpes
 - 5.18.1. Virología, virus del herpes simple y varicela-zóster
 - 5.18.1.1. Características clínicas, necrosis retiniana aguda y otras retinopatías
 - 5.18.1.2. Diagnóstico, pruebas funcionales y de imagen, AFG, OCT Y angio-OCT
 - 5.18.1.3. Diagnóstico diferencial de la necrosis retiniana aguda
 - 5.18.1.4. Tratamiento de la necrosis retiniana aguda, agentes antivirales. Tratamiento del desprendimiento de retina asociado
 - 5.18.2. Infección ocular por el virus de Epstein-Barr
 - 5.18.3. Infecciones oculares por citomegalovirus
 - 5.18.3.1. Características clínicas oculares
 - 5.18.3.2. Tratamiento sistémico y ocular
 - 5.18.4.3. Complicaciones, pronóstico y conclusiones de la infección por citomegalovirus
- 5.19. Afectación ocular por rubeola. Enfermedad de Measles
 - 5.19.1. Definición de la Enfermedad de Measles o rubeola
 - 5.19.2. Historia
 - 5.19.3. Rubeola congénita
 - 5.19.4. Rubeola adquirida
 - 5.19.5. Esclerosis subaguda panencefalitis
 - 5.19.6. Tratamiento de la Rubeola ocular
 - 5.19.7. Pronóstico y conclusiones
- 5.20. Síndrome de histoplasmosis ocular presunta
 - 5.20.1. Definición
 - 5.20.2. Historia, Micología, epidemiología
 - 5.20.3. Características clínicas, coroiditis diseminada, maculopatía
 - 5.20.4. Patogénesis, fisiopatología, Inmunología
 - 5.20.5. Diagnóstico de laboratorio y diagnóstico ocular, pruebas de imagen

- 5.20.6. Diagnóstico diferencia
- 5.20.7. Tratamiento con láser, tratamiento con corticosteroides y otros tratamientos propuestos actualmente
- 5.20.8. Cirugía submacular y subretiniana. Complicaciones
- 5.20.9. Pronóstico y conclusiones
- 5.21. Candidiasis ocular
 - 5.21.1. Definición de la infección ocular por cándida
 - 5.21.2. Historia, epidemiología
 - 5.21.3. Características clínicas, Endoftalmitis por cándida endógena y exógena
 - 5.21.4. Complicaciones, Patogénesis, histopatología e inmunología
 - 5.21.5. Diagnóstico. Aspiración vítrea y de cámara anterior
 - 5.21.6. Diagnóstico diferencial
 - 5.21.7. Tratamiento, médico sistémico. El papel de la vitrectomía
 - 5.21.8. Pronóstico y conclusiones
- 5.22. Amebiasis ocular
 - 5.22.1. Definición de la infección ocular por Acanthamoeba y Naegleria
 - 5.22.2. Historia y microbiología
 - 5.22.3. Epidemiología, fisiopatología
 - 5.22.4. Afectación clínica ocular, polo anterior, uveítis y complicaciones tardías
 - 5.22.5. Diagnóstico, microscopía confocal, diagnóstico de laboratorio
 - 5.22.6. Histología, cultivos
 - 5.22.7. Diagnóstico diferencial
 - 5.22.8. Tratamiento médico, el valor de la vitrectomía y la crioterapia
 - 5.22.9. Prevención, pronóstico y conclusiones

Módulo 6. Distrofias hereditarias de la retina y patología retiniana pediátrica

- 6.1. Distrofias hereditarias de la retina
 - 6.1.1. Diagnóstico clínico. Pruebas en consulta y campimetría
 - 6.1.2. Pruebas de imagen, OCT y angio-OCT, Autofluorescencia (AF), Angiografía fluoresceínica y verde indocianina
 - 6.1.3. Estudio electrofisiológico
 - 6.1.3.1. Distrofias generalizadas de fotorreceptores
 - 6.1.3.2. Distrofias maculares

- 6.1.3.3. Distrofias coroideas generalizadas
- 6.1.3.4. Vitreorretinopatías hereditarias
- 6.1.3.5. Albinismo
- 6.1.4. DHR en la edad pediátrica, principales signos y síntomas
- 6.1.5. Bases genéticas de las DHR
- 6.1.6. Clasificación clínica de las DHR
 - 6.1.6.1. Introducción
 - 6.1.6.2. DHR y vitreorretinianas no sindrómicas
 - 6.1.6.2.1. Enfermedades de los bastones
 - 6.1.6.2.1.1. Estacionarias: Ceguera nocturna estacionaria. Con fondo de ojo normal y anormal (Fundus Albipunctatus y enfermedad de Oguchi)
 - 6.1.6.2.1.2. Progresivas: Retinosis pigmentaria (RP) o distrofias de bastones –conos (DBC)
 - 6.1.6.2.2. Enfermedades de los conos
 - 6.1.6.2.2.1. Estacionarias o disfunciones de conos: Acromatopsia congénita
 - 6.1.6.2.2.2. Distrofias de conos y conos-bastones (DCB)
 - 6.1.6.2.2.3. Distrofias maculares
 - 6.1.6.2.3.1. Stargardt/Fundus flavimaculatus
 - 6.1.6.2.3.2. Enfermedad de Best
 - 6.1.6.2.3.3. Distrofia coroidea areolar central (DCAC)
 - 6.1.6.2.3.4. Retinosquisis juvenil ligada al X
 - 6.1.6.2.3.5. Otras distrofias maculares
 - 6.1.6.2.4. Enfermedades generalizadas de los fotorreceptores
 - 6.1.6.2.4.1. Coroideremia
 - 6.1.6.2.4.2. Atrofia girata
 - 6.1.6.2.5. Vitreorretinopatías exudativas y no exudativas
 - 6.1.6.3. DHR sindrómicas
 - 6.1.6.3.1. Síndrome de Usher
 - 6.1.6.3.2. Síndrome de Bardet Biedl
 - 6.1.6.3.3. Síndrome de Senior Loken
 - 6.1.6.3.4. Enfermedad de Refsum
 - 6.1.6.3.5. Síndrome de Joubert

- 6.1.6.3.6. Síndrome de Alagille
 - 6.1.6.3.7. Síndrome de Alström
 - 6.1.6.3.8. Lipofuscinosis neuronal cerioidea
 - 6.1.6.3.9. Disquinesia ciliar primaria (PCD)
 - 6.1.6.3.10. Síndrome de Stickler
 - 6.1.7. Tratamiento de las DHR
 - 6.1.7.1. Terapia génica. Un nuevo futuro del tratamiento para enfermedades con alteraciones genéticas. Luxturna
 - 6.1.7.2. Terapias con factores de crecimiento neurotróficos
 - 6.1.7.3. Terapia celular
 - 6.1.7.4. Visión artificial
 - 6.1.7.5. Otros tratamientos
- 6.2. Retinopatía del prematuro
 - 6.2.1. Introducción y recuerdo histórico
 - 6.2.2. Clasificación de la ROP
 - 6.2.3. Contexto de la enfermedad y factores de riesgo
 - 6.2.4. Diagnóstico, cribado y pautas de seguimiento en la ROP
 - 6.2.5. Criterios de tratamiento de la ROP
 - 6.2.6. Uso de AntiVegf (anti vascular endothelium grown factor)
 - 6.2.7. Uso del tratamiento con láser en la actualidad
 - 6.2.8. Tratamiento mediante cirugía escleral y/o vitrectomía en fases avanzadas
 - 6.2.9. Secuelas y complicaciones derivadas de la ROP
 - 6.2.10. Criterios para el alta y seguimiento posterior
 - 6.2.11. Responsabilidad, documentación y comunicación
 - 6.2.12. Futuro del Screening y nuevas opciones de tratamiento
 - 6.2.13. Consideraciones médico-legales
- 6.3. Albinismo
 - 6.3.1. Introducción y definición
 - 6.3.2. Exploración y hallazgos clínicos
 - 6.3.3. Historia natural
 - 6.3.4. Tratamiento y manejo de los pacientes albinos
- 6.4. Retinosquiasis congénita ligada al X
 - 6.4.1. Definición, estudio genético y árbol genealógico
 - 6.4.2. Diagnóstico y hallazgos clínicos
 - 6.4.3. Pruebas electrofisiológicas
 - 6.4.4. Clasificación
 - 6.4.5. Historia natural y asesoramiento genético
 - 6.4.6. Pautas de tratamiento según estadiaje
- 6.5. Enfermedad de Best
 - 6.5.1. Definición, estudio genético
 - 6.5.2. Diagnóstico, hallazgos clínicos, pruebas de imagen
 - 6.5.3. Pruebas funcionales, microperimetría y pruebas electrofisiológicas
 - 6.5.4. Historia natural, curso clínico
 - 6.5.6. Tratamientos actuales y a futuro para la enfermedad de Best
- 6.6. Enfermedad de Stargardt, fundus flavimaculatus
 - 6.6.1. Definición y estudio genético
 - 6.6.2. Hallazgos clínicos en consulta, pruebas de imagen
 - 6.6.3. Pruebas electrofisiológicas
 - 6.6.4. Historia evolutiva y asesoramiento genético
 - 6.6.5. Tratamientos actuales
- 6.7. Vitreorretinopatía exudativa familiar. (FEVR)
 - 6.7.1. Definición, estudio genético
 - 6.7.2. Hallazgos clínicos de la FEVR
 - 6.7.3. Pruebas de imagen, OCT, angio-OCT. AFG
 - 6.7.4. Historia natural y cuadro evolutivo de la enfermedad, estadiaje
 - 6.7.5. Tratamiento con láser de la FEVR
 - 6.7.6. Tratamiento mediante vitrectomía de la FEVR
 - 6.7.7. Tratamiento de las complicaciones
- 6.8. Síndrome de persistencia de vasculatura fetal. (PFVS)
 - 6.8.1. Definición y evolución de la nomenclatura de la enfermedad
 - 6.8.2. Exploración ecográfica, pruebas de imagen
 - 6.8.3. Hallazgos clínicos en consulta
 - 6.8.4. Pautas y estadijes de tratamiento
 - 6.8.5. Tratamiento quirúrgico de la PFVS. Vitrectomía
 - 6.8.6. Historia natural y evolutiva de la enfermedad
 - 6.8.7. Rehabilitación visual

- 6.10. Enfermedad de Coats
 - 6.10.1. Definición de la enfermedad de Coats. Formas evolutivas
 - 6.10.2. Hallazgos clínicos en consulta
 - 6.10.3. Estudio de imagen, retinografía, AFG, OCT angio-OCT.
 - 6.10.4. Ecografía ocular en la enfermedad de Coats
 - 6.10.5. Espectro de tratamiento en función de la forma evolutiva. Historia natural
 - 6.10.6. Tratamiento con láser y crioterapia
 - 6.10.7. Tratamiento mediante vitrectomía en formas avanzadas
 - 6.10.8. Rehabilitación visual
- 6.11. Enfermedad de Norrie
 - 6.11.1. Definición, estudio genético
 - 6.11.2. Hallazgos clínicos en consulta
 - 6.11.3. Pautas de tratamiento y consejo genético
 - 6.11.4. Historia natural y evolutiva de la enfermedad de Norrie
- 6.12. Incontinencia Pigmenti
 - 6.12.1. Definición y estudio genético
 - 6.12.2. Hallazgos clínicos y pruebas funcionales
 - 6.12.3. Historia natural y evolutiva de la enfermedad
 - 6.12.4. Posibilidades terapéuticas actuales, ayudas visuales
- 6.13. Neovascularización coroidea en la edad pediátrica
 - 6.13.1. Hallazgos clínicos en consulta
 - 6.13.2. Pruebas funcionales, pruebas de imagen
 - 6.13.3. Diagnóstico diferencial
 - 6.13.4. Pautas de tratamiento y sus posibilidades según la edad
- 6.14. Desprendimiento de retina en la edad pediátrica y desprendimiento asociado a coloboma ocular
 - 6.14.1. Consideraciones generales
 - 6.14.2. Anatomía y adaptación quirúrgica a la morfología del desprendimiento de retina
 - 6.14.3. Peculiaridades de la cirugía en la edad pediátrica, instrumental y material quirúrgico especializado para la edad infantil
 - 6.14.4. Cirugía escleral en la edad pediátrica
 - 6.14.5. Vitrectomía en la edad pediátrica

- 6.14.6. Tratamiento post quirúrgico médico y postural en la infancia
- 6.14.7. Rehabilitación visual
- 6.15. Síndromes de Stickler
 - 6.15.1. Definición y clasificación de los Síndromes de Stickler
 - 6.15.2. Hallazgos clínicos y estudio de imagen
 - 6.15.3. Espectro sistémico y ocular de la enfermedad
 - 6.15.4. Tratamiento actual para el Síndrome de Stickler
 - 6.15.5. Historia natural y evolutiva de la enfermedad
- 6.16. Síndrome de Marfan
 - 6.16.1. Definición y estudio genético de la enfermedad
 - 6.16.2. Espectro sistémico de la enfermedad
 - 6.16.3. Afectación ocular de la enfermedad de Marfan
 - 6.16.4. Hallazgos clínicos oculares
 - 6.16.5. Tratamientos aplicables al Síndrome de Marfan
 - 6.16.6. El desprendimiento de retina en el síndrome de Marfan
 - 6.16.7. Historia natural y evolutiva de la enfermedad

Módulo 7. Degeneración macular asociada a la edad (DMAE)

- 7.1. Epidemiología de la DMAE
 - 7.1.1. Introducción
 - 7.1.2. Sistemas de clasificación internacional, histórico de clasificaciones
 - 7.1.3. Incidencia
 - 7.1.4. Prevalencia
 - 7.1.5. Etiopatogenia
 - 7.1.6. Factores de riesgo
- 7.2. Genética de la degeneración macular asociada a la edad
 - 7.2.1. Introducción
 - 7.2.2. Estudios genéticos asociados a la DMAE
 - 7.2.3. Factores H del complemento y los Loci implicados en la DMAE
 - 7.2.4. Otros factores implicados en la DMAE
- 7.3. Histopatología de la DMAE
 - 7.3.1. Envejecimiento ocular, cambios en las distintas estructuras retinianas

- 7.3.2. Cambios histológicos en la forma evolutiva de la DMAE
- 7.3.3. Cambios en las distintas estructuras retinianas y epitelio pigmentado
- 7.3.4. Drusas
- 7.3.5. Atrofia incipiente
- 7.3.6. Atrofia geográfica
- 7.3.7. Degeneración macular asociada a la edad neovascular
- 7.4. Hallazgos clínicos y angiográficos en la DMAE. AFG e ICG
 - 7.4.1. Clínica, signos y síntomas de la DMAE
 - 7.4.2. Drusas
 - 7.4.3. Cambios pigmentarios
 - 7.4.4. Atrofias geográficas
 - 7.4.5. Desprendimiento de epitelio pigmentario DEP
 - 7.4.6. Complejos neovasculares subretinianos
 - 7.4.7. Formas disciformes
 - 7.4.8. Estudio Angiográfico con fluoresceína y con verde indocianina. Aplicaciones actuales de la técnica
- 7.5. Tomografía óptica de coherencia y angio-OCT en la degeneración macular asociada a la edad
 - 7.5.1. OCT y angio-OCT como base del seguimiento de la enfermedad
 - 7.5.2. Información inicial sobre la tecnología
 - 7.5.3. OCT en las formas iniciales de la enfermedad
 - 7.5.4. OCT y angio-OCT, en las formas atróficas geográficas de la enfermedad
 - 7.5.5. OCT y angio-OCT, en las formas quiescentes
 - 7.5.6. DMAE exudativa y su exploración con la OCT y la angio-OCT
 - 7.5.7. OCT en los desprendimientos del epitelio pigmentado de la retina
 - 7.5.8. OCT y angio-OCT, en otras formas de presentación de la DMAE
 - 7.5.9. Importancia de la OCT en los ensayos clínicos de desarrollo y comparación de fármacos en la DMAE
 - 7.5.10. Factores pronósticos de la OCT y angio-OCT en DMAE. Biomarcadores
- 7.6. Clasificación actualizada de la DMAE y su correspondencia con las clasificaciones previas
 - 7.6.1. Neovascularización tipo 1
 - 7.6.2. Neovascularización tipo 2
 - 7.6.3. Neovascularización tipo 3
 - 7.6.4. Dilataciones aneurismáticas tipo 1 o vasculopatía coroidea polipoidea
- 7.7. Tratamiento de las formas atróficas y degenerativas de la DMAE
 - 7.7.1. Introducción
 - 7.7.2. Dieta y suplementos nutricionales en la prevención de la DMAE
 - 7.7.3. El papel de los antioxidantes en el control evolutivo de la enfermedad
 - 7.7.4. ¿Cuál sería la combinación comercial ideal?
 - 7.7.5. Papel de la protección solar en la DMAE
- 7.8. Tratamientos en desuso para las formas neovasculares de la DMAE
 - 7.8.1. Tratamiento con láser en la DMAE, implicaciones históricas
 - 7.8.2. Tipos de láseres para el tratamiento retiniano
 - 7.8.3. Mecanismo de acción
 - 7.8.4. Resultados históricos y tasa de recidiva
 - 7.8.5. Indicaciones y modos de empleo
 - 7.8.6. Complicaciones
 - 7.8.7. Termoterapia transpupilar como tratamiento para la DMAE
 - 7.8.8. Braquiterapia epi-retiniana para el tratamiento de la DMAE
- 7.9. Tratamientos actuales para las formas neovasculares de la DMAE
 - 7.9.1. Terapia fotodinámica para algunos casos de DMAE. Recuerdo históricos de su utilización
 - 7.9.2. Macugen
 - 7.9.3. Ranibizumab
 - 7.9.4. Bevacizumab
 - 7.9.5. Aflibercept
 - 7.9.6. Brolucizumab
 - 7.9.7. Papel de los corticoides para algunas formas de DMAE
- 7.10. Nuevos tratamientos para la DMAE exudativa
- 7.11. Terapias combinadas para la DMAE
- 7.12. Repercusión sistémica de los fármacos intravítreos para la DMAE
 - 7.12.1. Factores de riesgo cardiovascular en DMAE
 - 7.12.2. Vida media de los distintos fármacos intravítreos en DMAE

- 7.12.3. Efectos adversos en los principales estudios mayores de los fármacos intravítreos

Módulo 8. Patología tumoral de retina, coroides y vítreo

- 8.1. Retinoblastoma
 - 8.1.1. Definición
 - 8.1.2. Genética del Retinoblastoma
 - 8.1.3. La enfermedad del Retinoblastoma. Histopatología
 - 8.1.4. Presentación, diagnóstico y Exploración, técnicas de imagen en la edad infantil
 - 8.1.5. Diagnóstico diferencial
 - 8.1.6. Clasificación
 - 8.1.7. Tratamiento del Retinoblastoma
 - 8.1.7.1. Quimioterapia / quimiorreducción / Intraarteriales
 - 8.1.7.2. Termoterapia
 - 8.1.7.3. Fotocoagulación
 - 8.1.7.4. Crioterapia
 - 8.1.7.5. Braquiterapia
 - 8.1.7.6. Radioterapia externa
 - 8.1.7.7. Enucleación
 - 8.1.7.8. Retinoblastoma extraocular
 - 8.1.8. Patrones de regresión
 - 8.1.9. Rehabilitación y pronóstico visual
- 8.2. Hemangioma Caveroso y hemangioma racemoso
 - 8.2.1. Definición
 - 8.2.2. Clínica
 - 8.2.3. Pronóstico
 - 8.2.4. Diagnóstico e histología
 - 8.2.5. Tratamiento
- 8.3. Hemangioblastoma capilar de la retina y enfermedad VonHippel-Lindau
 - 8.3.1. Definición
 - 8.3.2. Clínica
 - 8.3.3. Métodos diagnósticos
 - 8.3.4. Diagnóstico diferencial
 - 8.3.5. Tratamiento
 - 8.3.6. Complicaciones
 - 8.3.7. Resultados
- 8.4. Esclerosis tuberosa y su patología oftalmológica
 - 8.4.1. Definición
 - 8.4.2. Manifestaciones sistémicas
 - 8.4.3. Manifestaciones oculares
 - 8.4.4. Estudios genéticos
- 8.5. Facomatosis
 - 8.5.1. Definición
 - 8.5.2. Definición de hamartoma, coristoma
 - 8.5.3. Neurofibromatosis (Síndrome de von Recklinghausen)
 - 8.5.4. Hemangiomatosis encefalofacial (Síndrome de Sturge-Weber)
 - 8.5.5. Hemangiomatosis racemosa (Síndrome de Wyburn – mason)
 - 8.5.6. Hemangiomatosis cavernosa retiniana
 - 8.5.7. Facomatosis pigmento vascular
 - 8.5.8. Melanocitosis oculo dérmica
 - 8.5.9. Otras facomatosis
- 8.6. Metástasis en retina
 - 8.6.1. Definición
 - 8.6.2. Estudio sistémico tras el hallazgo de una posible metástasis
 - 8.6.3. Estudio ocular
 - 8.6.4. Tratamiento
- 8.7. Efectos a distancia del cáncer en la retina. Síndromes paraneoplásicos
 - 8.7.1. Definición
 - 8.7.2. Síndrome de retinopatía asociada a cáncer
 - 8.7.3. MAR Síndrome de retinopatía asociada a melanoma cutáneo
 - 8.7.4. Tratamiento de las retinopatías paraneoplásicas
 - 8.7.5. Proliferación bilateral difusa melanocítica uveal
- 8.8. Melanocitoma del nervio óptico
 - 8.8.1. Definición
 - 8.8.2. Hallazgos clínicos del melanocitoma de nervio óptico
 - 8.8.3. Patología y patogénesis

- 8.8.4. Exploración y aproximación diagnóstica
- 8.8.5. Tratamiento
- 8.9. Hipertrofia congénita de epitelio pigmentado
 - 8.9.1. Definición
 - 8.9.2. Epidemiología y demografía
 - 8.9.3. Hallazgos clínicos y clasificación
 - 8.9.4. Diagnóstico diferencial
- 8.10. Hamartoma combinado de epitelio pigmentado y de retina
 - 8.10.1. Definición
 - 8.10.2. Epidemiología
 - 8.10.3. Manifestaciones clínicas
 - 8.10.4. Exploración en consulta, diagnóstico
 - 8.10.5. Diagnóstico diferencial
 - 8.10.6. Curso clínico
 - 8.10.7. Etiología y patología
 - 8.10.8. Histopatología
 - 8.10.9. Tratamiento
- 8.11. Nevus coroideo
 - 8.11.1. Definición y prevalencia
 - 8.11.2. Nevus coroideo y enfermedad sistémica
 - 8.11.3. Histopatología
 - 8.11.4. Hallazgos clínicos en consulta
 - 8.11.5. Diagnóstico diferencial
 - 8.11.6. Historia natural del Nevus coroideo
 - 8.11.7. Observación y seguimiento de los Nevus coroideos
- 8.12. Melanoma de coroides
 - 8.12.1. Epidemiología
 - 8.12.2. Pronóstico e historia natural del melanoma uveal
 - 8.12.3. Genética molecular del melanoma de coroides
 - 8.12.4. Patología del melanoma de coroides
 - 8.12.5. Manejo y tratamiento del melanoma de coroides
 - 8.12.5.1. Enucleación
 - 8.12.5.2. Braquiterapia para el melanoma de coroides.
 - 8.12.5.3. Endorresección mediante vitrectomía del melanoma de coroides
 - 8.12.5.4. Resección abexterno del melanoma de coroides
 - 8.12.6.5. Láser en el tratamiento de coroides, termoterapia transpupilar
 - 8.12.7.6. Terapia fotodinámica para el tratamiento del melanoma uveal
- 8.13. Metástasis coroideas
 - 8.13.1. Definición
 - 8.13.2. Incidencia y epidemiología
 - 8.13.3. Hallazgos clínicos y exploración
 - 8.13.4. Diagnóstico diferencial
 - 8.13.5. Patología y patogénesis
 - 8.13.6. Tratamiento
 - 8.13.7. Pronóstico
- 8.14. Osteoma coroideo
 - 8.14.1. Definición y epidemiología
 - 8.14.2. Hallazgos clínicos y exploración
 - 8.14.3. Diagnóstico diferencial
 - 8.14.4. Patología y patogénesis
 - 8.14.5. Diagnóstico de aproximación
 - 8.14.6. Tratamiento
 - 8.14.7. Pronóstico
- 8.15. Hemangioma circunscrito de coroides
 - 8.15.1. Definición
 - 8.15.2. Clínica
 - 8.15.3. Métodos diagnósticos, AFG, ICG, Ecografía ocular, TAC y RMN, OCT
 - 8.15.4. Tratamiento
- 8.16. Hemangioma coroideo difuso
 - 8.16.1. Definición
 - 8.16.2. Clínica
 - 8.16.3. Métodos exploratorios y diagnósticos
 - 8.16.4. Tratamiento
- 8.17. Tumores Uveales
 - 8.17.1. Tumores epiteliales del cuerpo ciliar. Adquiridos y congénitos
 - 8.17.2. Leucemias y Linfomas. Linfoma primario de vítreo retina

Módulo 9. Introducción a la cirugía de retina, vitrectomía derivada de complicaciones de cirugía del polo anterior, la cirugía del paciente diabético, endoftalmitis y retinitis por virus

- 9.1. Instrumental, Materiales y alternativas terapéuticas
 - 9.1.1. Métodos para inducir una adherencia coriorretiniana
 - 9.1.2. Material de cirugía escleral
 - 9.1.3. Gases de uso intraocular
 - 9.1.4. Aceites de silicona
 - 9.1.5. Perfluorocarbonos
 - 9.1.6. Crioterapia
 - 9.1.7. El vitrectomo, principios y técnicas quirúrgicas
 - 9.1.8. Distintos calibres y sistemas de las sondas de vitrectomía
 - 9.1.9. Fuentes de luz endocular y diversidad de terminales de luz
 - 9.1.10. Láseres endoculares
 - 9.1.11. Instrumental accesorio
 - 9.1.12. Sistemas de visualización en vitrectomía. Lentes quirúrgicas. Campo amplio
 - 9.1.13. Sistemas de microscopios, microscopias 3D
- 9.2. Técnicas avanzadas en vitrectomía
 - 9.2.1. Vitrectomía simple. Localización de la pars plana
 - 9.2.2. Lensectomía pars plana
 - 9.2.3. Endociclofotocoagulación
 - 9.2.4. Técnicas de endoláser
 - 9.2.5. Técnicas de intercambio líquido aire. Técnicas de inyección de gases
 - 9.2.6. Técnicas de inyección de perfluorocarbono líquido
 - 9.2.7. Técnicas de utilización e inyección de los aceites de silicona
 - 9.2.8. Control de hemorragias intraoculares durante la cirugía
 - 9.2.9. Manejo de la pupila, apertura pupilar, para visualización en la vitrectomía
 - 9.2.10. Manejo para extracción de aire o sustancias subretinianas
- 9.3. Técnicas quirúrgicas para el manejo de complicaciones derivadas de la cirugía de cataratas
 - 9.3.1. Vitrectomía anterior
 - 9.3.2. Vitrectomía de cristalinios luxados a vítreo o restos cristalinos en vítreo
 - 9.3.3. Técnicas quirúrgicas para manejar lentes luxadas a vítreo
 - 9.3.4. Técnicas para implante de secundario de lentes en ausencia de saco capsular. Modelos de lentes en la actualidad
 - 9.3.5. Técnicas para tratamiento de incarcerationes vítreas
- 9.4. Técnicas de vitrectomía relacionadas con el glaucoma
 - 9.4.1. Cirugía filtrante y vitrectomía
 - 9.4.2. Lensectomía y vitrectomía en presencia de ampollas de filtración
 - 9.4.3. Técnicas para manejo de bloqueo pupilar y angular
 - 9.4.4. Técnicas para implante de dispositivos valvulares a cámara vítrea
- 9.5. Biopsia diagnóstica
 - 9.5.1. Técnicas de biopsia para el segmento anterior
 - 9.5.2. Técnicas para biopsia vítrea y recolección de material para análisis
 - 9.5.3. Técnicas para biopsia retiniana
 - 9.5.4. Técnicas para biopsia uveal
- 9.6. Vitrectomía en la Diabetes Mellitus
 - 9.6.1. Indicaciones para la cirugía en la DM
 - 9.6.2. Vitrectomía de la hemorragia simple
 - 9.6.3. Vitrectomía para el desprendimiento traccional diabético
 - 9.6.4. Vitrectomía para la proliferación fibrovascular progresiva
 - 9.6.5. Vitrectomía para hemorragias maculares densas
 - 9.6.6. Vitrectomía en el desprendimiento Regmatógeno del diabético
 - 9.6.7. Uso de la silicona en el paciente diabético
- 9.7. Vitrectomía en las Endoftalmitis
 - 9.7.1. Manejo farmacológico de las endoftalmitis
 - 9.7.2. Toma de muestras para microbiología
 - 9.7.3. Vitrectomía del paciente con endoftalmitis
- 9.8. Vitrectomía para las retinitis por virus
 - 9.8.1. Vitrectomía en la retinitis por herpes simplex
 - 9.8.2. Vitrectomía en la retinitis por citomegalovirus
 - 9.8.3. Otras retinitis herpéticas
 - 9.8.4. Vitrectomía en la necrosis retiniana aguda
 - 9.8.5. Agentes intravítreos antivirales
- 9.9. Fármacos intravítreos
 - 9.9.1. Implantes de liberación lenta
 - 9.9.2. Agentes intravítreos, miscelánea

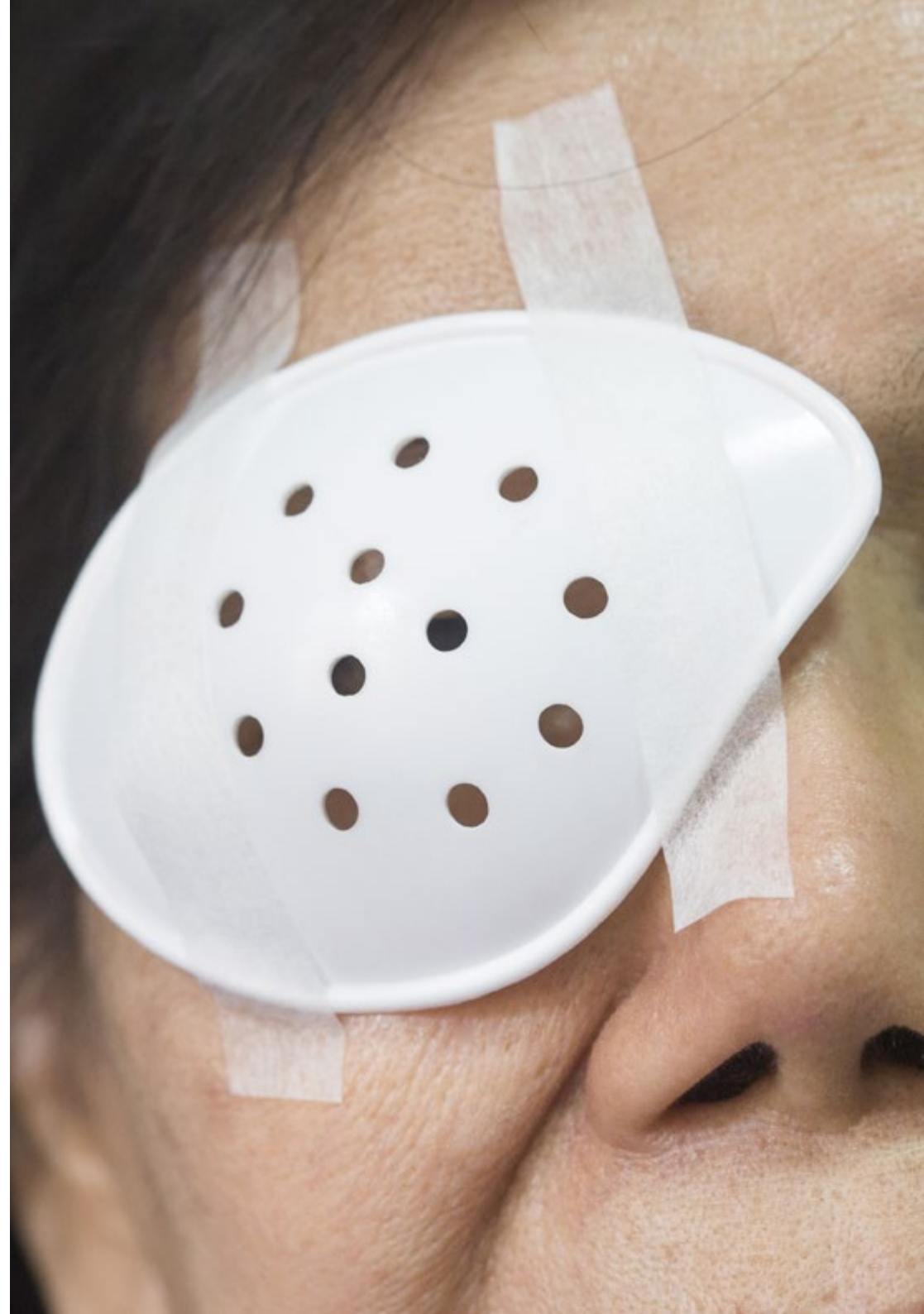Módulo 10. Tratamiento integral del desprendimiento de retina

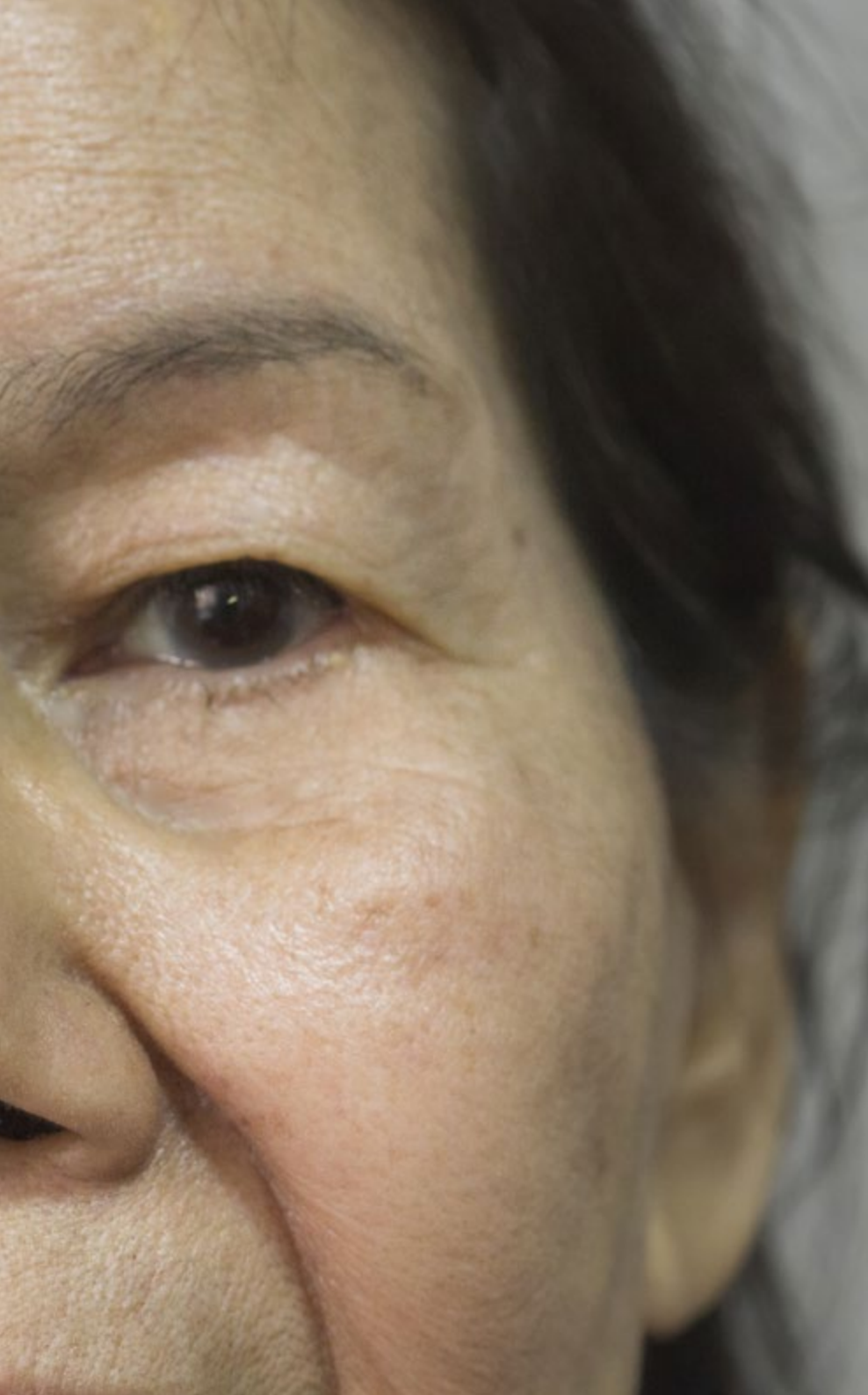
- 10.1. El desprendimiento de retina
 - 10.1.1. Anatomía y fisiología extraocular adaptada al tratamiento del desprendimiento de retina
 - 10.1.2. Anatomía y fisiología intraocular adaptada al tratamiento del desprendimiento de retina
 - 10.1.3. Licuefacción vítrea
 - 10.1.4. Desprendimiento de vítreo posterior
 - 10.1.5. Adherencias del vítreo a la retina anormales
 - 10.1.6. Degeneración reticular
 - 10.1.7. Roturas retinianas asintomáticas
 - 10.1.8. Exploración en consulta del desprendimiento de retina. Código de colores al dibujar
 - 10.1.9. Leyes de Lincoff. Métodos para localizar roturas retinianas
- 10.2. Principios de la cirugía de reaplicación retiniana
 - 10.2.1. Factores fisiológicos que mantienen el desprendimiento de retina
 - 10.2.2. Factores que inducen el desprendimiento de retina
 - 10.2.3. Historia de la cirugía del desprendimiento de retina, Contribuciones de Jules Gonin
 - 10.2.4. Evolución de las técnicas quirúrgicas contemporáneas
 - 10.2.5. Control ocular preoperatorio
 - 10.2.6. La anestesia en la cirugía del desprendimiento de retina
 - 10.2.7. Métodos para crear una adherencia coriorretiniana
- 10.3. Cirugía escleral en el desprendimiento de retina
 - 10.3.1. Materiales para la indentación escleral
 - 10.3.2. Preparación del proceso quirúrgico del DR en la consulta
 - 10.3.3. Preparación del campo quirúrgico
 - 10.3.4. Exploración en quirófano del desprendimiento de retina. Localización de las roturas y marcado escleral de las mismas
 - 10.3.5. Cierre de las roturas retinianas, colocación de los distintos dispositivos, cerclajes, esponjas de silicona
 - 10.3.6. Crioterapia o láser alrededor de las roturas, técnica quirúrgica
 - 10.3.7. Drenaje y control del líquido subretiniano
 - 10.3.8. Ajuste de la altura del cerclaje escleral e sutura de los implantes e inyecciones intraoculares
- 10.3.9. Cierre y fin de la cirugía
 - 10.3.10. Tratamiento médico acompañante al proceso quirúrgico escleral
- 10.4. Métodos alternativos de tratamiento del desprendimiento de retina
 - 10.4.1. Retinopexia neumática
 - 10.4.2. Balón de Lincoff o globo orbitario o epiescleral
 - 10.4.3. Cirugía supra coroidea, indentación supracoroidea
 - 10.4.4. Intercambios líquido aire en consulta con gases expansibles
 - 10.4.5. Vitreolisis con láser Nd:YAG
 - 10.4.6. Vitreolisis enzimática
- 10.5. Tipos complicados de desprendimiento de retina
 - 10.5.1. Desprendimientos de retina totales con desgarros múltiples retinianos
 - 10.5.2. Desprendimientos de retina de polo posterior originados por agujeros maculares
 - 10.5.3. Desprendimiento de retina por desgarro gigante
 - 10.5.4. Vitreorretinopatía proliferativa
 - 10.5.5. Desprendimiento de retina secundario a uveítis y retinitis
 - 10.5.6. Desprendimiento de retina secundario al desprendimiento coroideo
 - 10.5.7. Desprendimiento de retina secundario a coloboma retiniano
 - 10.5.8. Desprendimiento de retina secundario al síndrome de Morning Glory
 - 10.5.9. Desprendimiento de retina secundario a retinosquiasis
 - 10.5.10. Desprendimiento de retina secundario a cirugía de polo anterior
 - 10.5.11. Desprendimiento de retina con opacidad corneal mayor
 - 10.5.12. Desprendimiento de retina en el paciente miope
- 10.6. Vitrectomía para el tratamiento del desprendimiento de retina
 - 10.6.1. Primeros pasos de la vitrectomía actual y pasada
 - 10.6.2. Vitrectomía central y periférica
 - 10.6.3. Uso de perfluorocarbono líquido
 - 10.6.4. Técnicas quirúrgicas de reaplicación retiniana en función de la localización del desgarro
 - 10.6.5. Endoláser
 - 10.6.6. Crioterapia endocular
 - 10.6.7. Diatermia endocular
 - 10.6.8. Técnicas quirúrgicas de intercambios intraoculares, líquido-aire, líquido-aceite

- de silicona
- 10.6.9. Extracción de aceite de silicona de la cámara anterior, del polo posterior. Extracción de aceites pesados
- 10.6.10. Control de hemorragias durante la cirugía
- 10.6.11. Eliminación de membranas en la vitreorretinopatía proliferativa (VRP)
- 10.6.12. Retinectomía anterior
- 10.6.13. Retinotomía relajante posterior
- 10.6.14. Otras técnicas de reaplicación retiniana
- 10.6.15. Tratamiento postural postquirúrgico
- 10.6.16. Cambios de presiones, vuelos en avión durante permanencia los gases expansible en el ojo
- 10.6.17. Gases expansibles y gases anestésicos
- 10.7. Complicaciones derivadas de la cirugía del desprendimiento de retina
 - 10.7.1. Complicaciones derivadas de las esclerotomías
 - 10.7.2. Incarceración retiniana en el punto de drenaje en la cirugía escleral
 - 10.7.3. Todo lo referente al cristalino en la cirugía de desprendimiento de retina
 - 10.7.4. Técnicas quirúrgicas para dilatación mecánica de la pupila
 - 10.7.5. Complicaciones intraoperatorias de la cirugía del desprendimiento de retina
 - 10.7.6. Complicaciones peroperatorias de la cirugía del desprendimiento de retina
 - 10.7.7. Complicaciones postoperatorias de la cirugía del desprendimiento de retina

Módulo 11. Cirugía en la Alta miopía. cirugía en las enfermedades de la mácula. Técnicas quirúrgicas en los traumatismos oculares. últimas técnicas quirúrgicas

- 11.1. Cirugía en la alta miopía
 - 11.1.1. La esclerótica en la alta miopía
 - 11.1.2. La retina periférica en el alto miope
 - 11.1.3. Material quirúrgico adaptado a la alta miopía
 - 11.1.4. Síndrome de tracción vítreo-macular y membrana epirretiniana en la alta miopía
 - 11.1.5. Retinosquiasis macular
 - 11.1.6. Agujero macular miópico
 - 11.1.7. Indentación macular
 - 11.1.8. Complicaciones intraoperatorias en la alta miopía
 - 11.1.9. Complicaciones peroperatorias en la alta miopía





- 11.2. Vitrectomías para las enfermedades de la mácula
 - 11.2.1. Agujeros maculares idiopáticos
 - 11.2.2. Membranas epirretinianas
 - 11.2.3. Síndrome de tracción vitreomacular
 - 11.2.4. Foseta colobomatosa del nervio óptico
 - 11.2.5. Hemorragia submacular
 - 11.2.6. El uso del activador tisular del plasminógeno en la cirugía de la hemorragia submacular
 - 11.2.7. Cirugía submacular de complejos neovasculares
 - 11.2.8. Técnicas quirúrgicas para la cirugía subretiniana
 - 11.2.9. Trasplante de células de epitelio pigmentario
 - 11.2.10. Vitrectomía en las opacidades vítreas
 - 11.2.11. Técnicas quirúrgicas para aplicar la terapia Génica
- 11.3. Técnicas quirúrgicas en el traumatismo ocular
 - 11.3.1. Exploración en consulta de los traumatismos oculares
 - 11.3.2. Exploración y reparación escleral primaria de traumatismos perforantes oculares
 - 11.3.3. Tratamiento del hiphema
 - 11.3.4. Técnicas quirúrgicas reparación de iridodiálisis
 - 11.3.5. Técnicas quirúrgica para el tratamiento de luxación o subluxación de cristalino o lentes intraoculares traumáticas
 - 11.3.6. Técnicas quirúrgica para los cuerpos extraños intraoculares
 - 11.3.7. Agresiones penetrantes y perforantes
 - 11.3.8. Hemorragias supracoroideas traumáticas
 - 11.3.9. Oftalmia simpática
- 11.4. Otras técnicas quirúrgicas en retina
 - 11.4.1. Técnicas quirúrgicas en la oclusión de rama venosa
 - 11.4.2. Extracción de émbolos intraarteriales
 - 11.4.3. Síndrome de Terson
 - 11.4.4. Translocación Macular
 - 11.4.5. Visión artificial, prótesis biónicas de retina
 - 11.4.6. Radioterapia intraquirúrgica para complejos neovasculares subretinianos
 - 11.4.7. Técnicas quirúrgicas para el tratamiento de los desprendimientos coroides

06

Metodología

Este programa de capacitación ofrece una forma diferente de aprender. Nuestra metodología se desarrolla a través de un modo de aprendizaje de forma cíclica: ***el Relearning***.

Este sistema de enseñanza es utilizado, por ejemplo, en las facultades de medicina más prestigiosas del mundo y se ha considerado uno de los más eficaces por publicaciones de gran relevancia como el ***New England Journal of Medicine***.



“

Descubre el Relearning, un sistema que abandona el aprendizaje lineal convencional para llevarte a través de sistemas cíclicos de enseñanza: una forma de aprender que ha demostrado su enorme eficacia, especialmente en las materias que requieren memorización”

En TECH empleamos el Método del Caso

Ante una determinada situación, ¿qué debería hacer un profesional? A lo largo del programa, los estudiantes se enfrentarán a múltiples casos clínicos simulados, basados en pacientes reales en los que deberán investigar, establecer hipótesis y, finalmente, resolver la situación. Existe abundante evidencia científica sobre la eficacia del método. Los especialistas aprenden mejor, más rápido y de manera más sostenible en el tiempo.

Con TECH podrás experimentar una forma de aprender que está moviendo los cimientos de las universidades tradicionales de todo el mundo.



Según el Dr. Gérvas, el caso clínico es la presentación comentada de un paciente, o grupo de pacientes, que se convierte en «caso», en un ejemplo o modelo que ilustra algún componente clínico peculiar, bien por su poder docente, bien por su singularidad o rareza. Es esencial que el caso se apoye en la vida profesional actual, intentando recrear los condicionantes reales en la práctica profesional del médico.

“

¿Sabías que este método fue desarrollado en 1912, en Harvard, para los estudiantes de Derecho? El método del caso consistía en presentarles situaciones complejas reales para que tomaran decisiones y justificasen cómo resolverlas. En 1924 se estableció como método estándar de enseñanza en Harvard”

La eficacia del método se justifica con cuatro logros fundamentales:

1. Los alumnos que siguen este método no solo consiguen la asimilación de conceptos, sino un desarrollo de su capacidad mental, mediante ejercicios de evaluación de situaciones reales y aplicación de conocimientos.
2. El aprendizaje se concreta de una manera sólida en capacidades prácticas que permiten al alumno una mejor integración en el mundo real.
3. Se consigue una asimilación más sencilla y eficiente de las ideas y conceptos, gracias al planteamiento de situaciones que han surgido de la realidad.
4. La sensación de eficiencia del esfuerzo invertido se convierte en un estímulo muy importante para el alumnado, que se traduce en un interés mayor en los aprendizajes y un incremento del tiempo dedicado a trabajar en el curso.



Relearning Methodology

TECH aúna de forma eficaz la metodología del Estudio de Caso con un sistema de aprendizaje 100% online basado en la reiteración, que combina 8 elementos didácticos diferentes en cada lección.

Potenciamos el Estudio de Caso con el mejor método de enseñanza 100% online: el Relearning.

El profesional aprenderá mediante casos reales y resolución de situaciones complejas en entornos simulados de aprendizaje. Estos simulacros están desarrollados a partir de software de última generación que permiten facilitar el aprendizaje inmersivo.



Situado a la vanguardia pedagógica mundial, el método Relearning ha conseguido mejorar los niveles de satisfacción global de los profesionales que finalizan sus estudios, con respecto a los indicadores de calidad de la mejor universidad online en habla hispana (Universidad de Columbia).

Con esta metodología, se han capacitado más de 250.000 médicos con un éxito sin precedentes en todas las especialidades clínicas con independencia de la carga en cirugía. Nuestra metodología pedagógica está desarrollada en un entorno de máxima exigencia, con un alumnado universitario de un perfil socioeconómico alto y una media de edad de 43,5 años.

El Relearning te permitirá aprender con menos esfuerzo y más rendimiento, implicándote más en tu especialización, desarrollando el espíritu crítico, la defensa de argumentos y el contraste de opiniones: una ecuación directa al éxito.

En nuestro programa, el aprendizaje no es un proceso lineal, sino que sucede en espiral (aprender, desaprender, olvidar y reaprender). Por eso, se combinan cada uno de estos elementos de forma concéntrica.

La puntuación global que obtiene el sistema de aprendizaje de TECH es de 8.01, con arreglo a los más altos estándares internacionales.



Este programa ofrece los mejores materiales educativos, preparados a conciencia para los profesionales:



Material de estudio

Todos los contenidos didácticos son creados por los especialistas que van a impartir el curso, específicamente para él, de manera que el desarrollo didáctico sea realmente específico y concreto.

Estos contenidos son aplicados después al formato audiovisual, para crear el método de trabajo online de TECH. Todo ello, con las técnicas más novedosas que ofrecen piezas de gran calidad en todos y cada uno los materiales que se ponen a disposición del alumno.



Técnicas quirúrgicas y procedimientos en vídeo

TECH acerca al alumno las técnicas más novedosas, los últimos avances educativos y al primer plano de la actualidad en técnicas médicas. Todo esto, en primera persona, con el máximo rigor, explicado y detallado para contribuir a la asimilación y comprensión del estudiante. Y lo mejor de todo, pudiéndolo ver las veces que quiera.



Resúmenes interactivos

El equipo de TECH presenta los contenidos de manera atractiva y dinámica en píldoras multimedia que incluyen audios, vídeos, imágenes, esquemas y mapas conceptuales con el fin de afianzar el conocimiento.

Este exclusivo sistema educativo para la presentación de contenidos multimedia fue premiado por Microsoft como "Caso de éxito en Europa".



Lecturas complementarias

Artículos recientes, documentos de consenso y guías internacionales, entre otros. En la biblioteca virtual de TECH el estudiante tendrá acceso a todo lo que necesita para completar su capacitación.





Análisis de casos elaborados y guiados por expertos

El aprendizaje eficaz tiene, necesariamente, que ser contextual. Por eso, TECH presenta los desarrollos de casos reales en los que el experto guiará al alumno a través del desarrollo de la atención y la resolución de las diferentes situaciones: una manera clara y directa de conseguir el grado de comprensión más elevado.



Testing & Retesting

Se evalúan y reevalúan periódicamente los conocimientos del alumno a lo largo del programa, mediante actividades y ejercicios evaluativos y autoevaluativos para que, de esta manera, el estudiante compruebe cómo va consiguiendo sus metas.



Clases magistrales

Existe evidencia científica sobre la utilidad de la observación de terceros expertos. El denominado Learning from an Expert afianza el conocimiento y el recuerdo, y genera seguridad en las futuras decisiones difíciles.



Guías rápidas de actuación

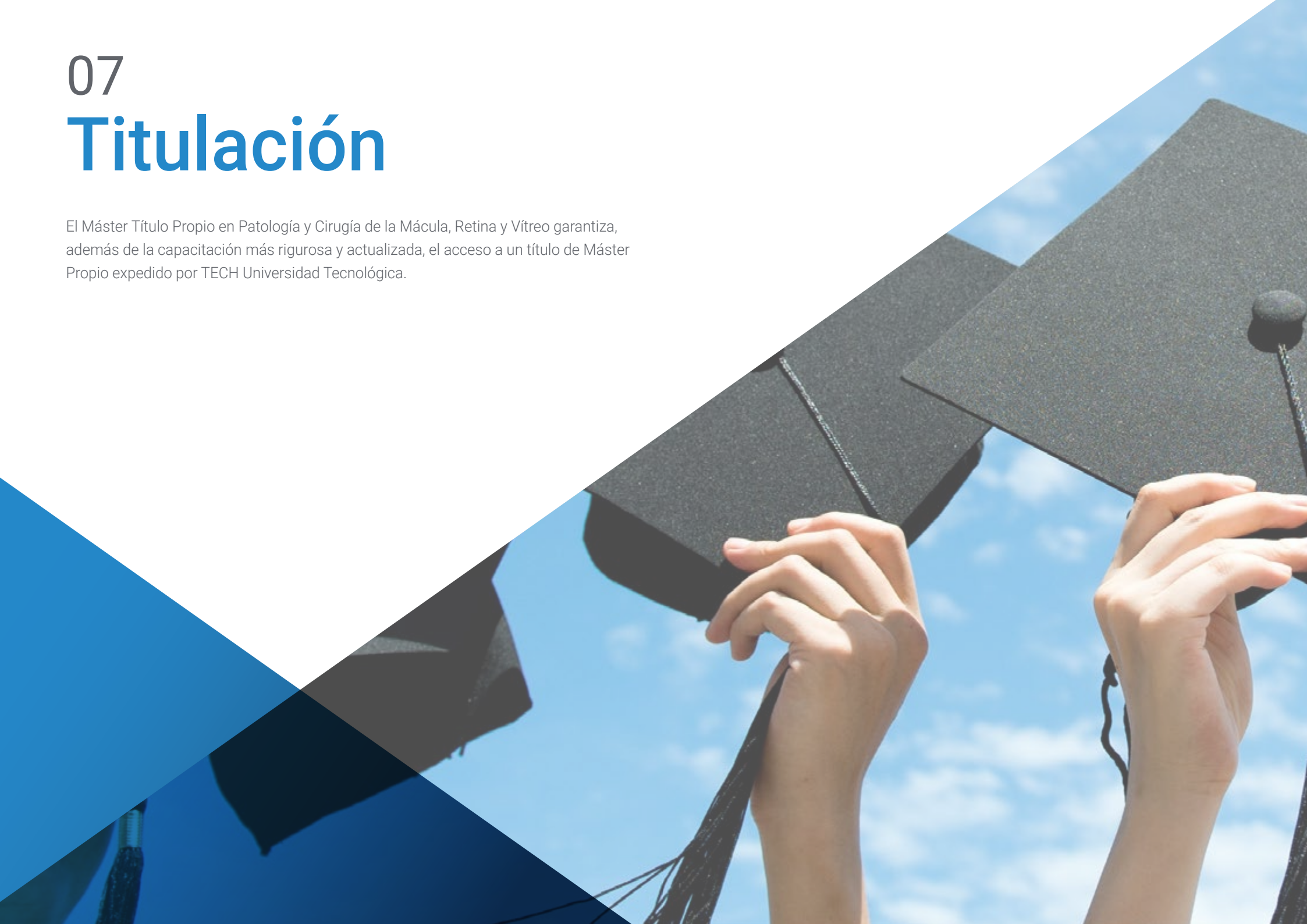TECH ofrece los contenidos más relevantes del curso en forma de fichas o guías rápidas de actuación. Una manera sintética, práctica y eficaz de ayudar al estudiante a progresar en su aprendizaje.



07

Titulación

El Máster Título Propio en Patología y Cirugía de la Mácula, Retina y Vítreo garantiza, además de la capacitación más rigurosa y actualizada, el acceso a un título de Máster Propio expedido por TECH Universidad Tecnológica.



“

Supera con éxito este programa y recibe tu titulación universitaria sin desplazamientos ni farragosos trámites”

Este **Máster Título Propio en Patología y Cirugía de la Mácula, Retina y Vítreo** contiene el programa científico más completo y actualizado del mercado.

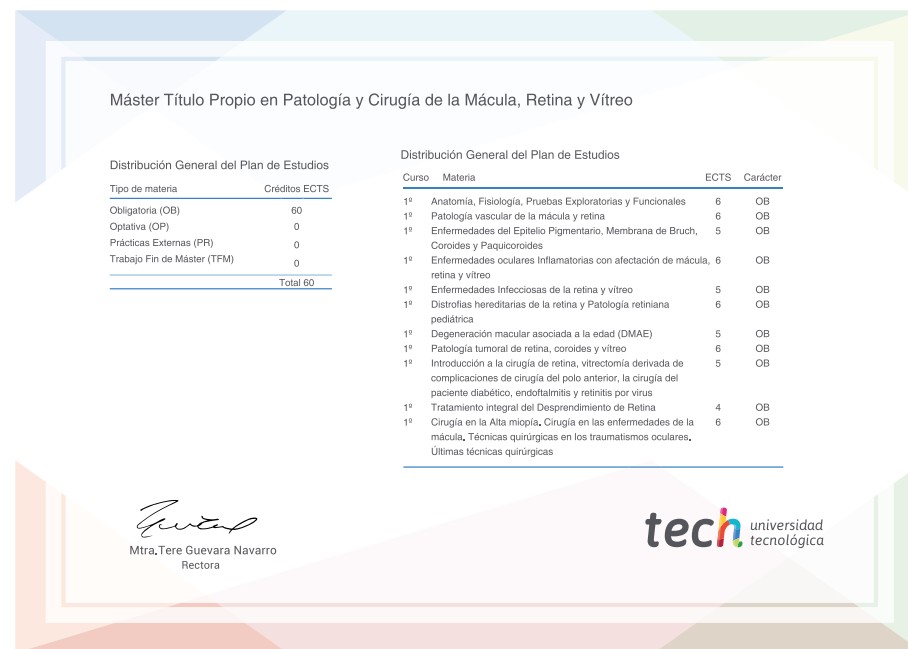
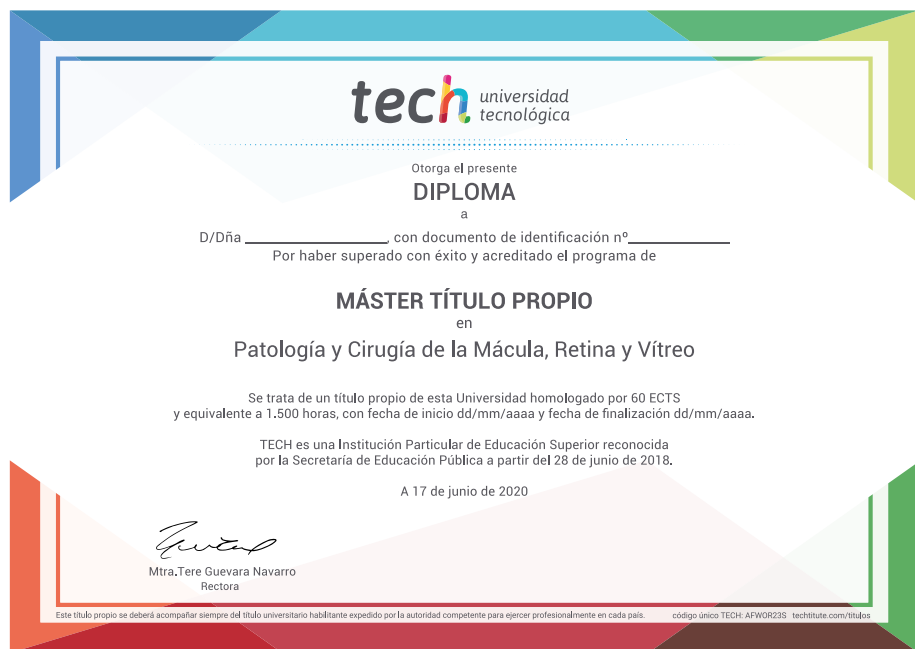Tras la superación de la evaluación, el alumno recibirá por correo postal* con acuse de recibo su correspondiente título de **Máster Propio** emitido por **TECH Universidad Tecnológica**.

Este título propio contribuye de forma relevante al desarrollo de la educación continua del profesional y aporta un alto valor curricular universitario a su formación, y es 100% válido en todas las Oposiciones, Carrera Profesional y Bolsas de Trabajo de cualquier Comunidad Autónoma española.

Título: **Máster Título Propio en Patología y Cirugía de la Mácula, Retina y Vítreo**

ECTS: **60**

N.º Horas Oficiales: **1.500 h.**



*Apostilla de La Haya. En caso de que el alumno solicite que su título en papel recabe la Apostilla de La Haya, TECH EDUCATION realizará las gestiones oportunas para su obtención, con un coste adicional.



Máster Título Propio
Patología y Cirugía
de la Mácula, Retina y Vítreo

- » Modalidad: online
- » Duración: 12 meses
- » Titulación: TECH Universidad Tecnológica
- » Acreditación: 60 ECTS
- » Horario: a tu ritmo
- » Exámenes: online

Máster Título Propio

Patología y Cirugía de la
Mácula, Retina y Vítreo

