

Máster Título Propio

Imagen Clínica para Urgencias,
Emergencias y Cuidados Críticos



Máster Título Propio Imagen Clínica para Urgencias, Emergencias y Cuidados Críticos

- » Modalidad: **online**
- » Duración: **12 meses**
- » Titulación: **TECH Universidad Tecnológica**
- » Horario: **a tu ritmo**
- » Exámenes: **online**

Acceso web: www.techtitute.com/medicina/master/master-imagen-clinica-urgencias-emergencias-cuidados-criticos

Índice

01

Presentación

pág. 4

02

Objetivos

pág. 8

03

Competencias

pág. 14

04

Dirección del curso

pág. 18

05

Estructura y contenido

pág. 26

06

Metodología

pág. 36

07

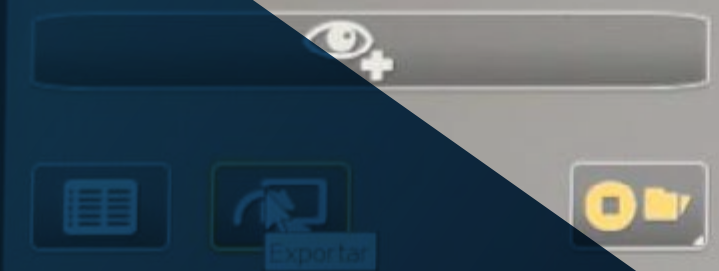
Titulación

pág. 44

01

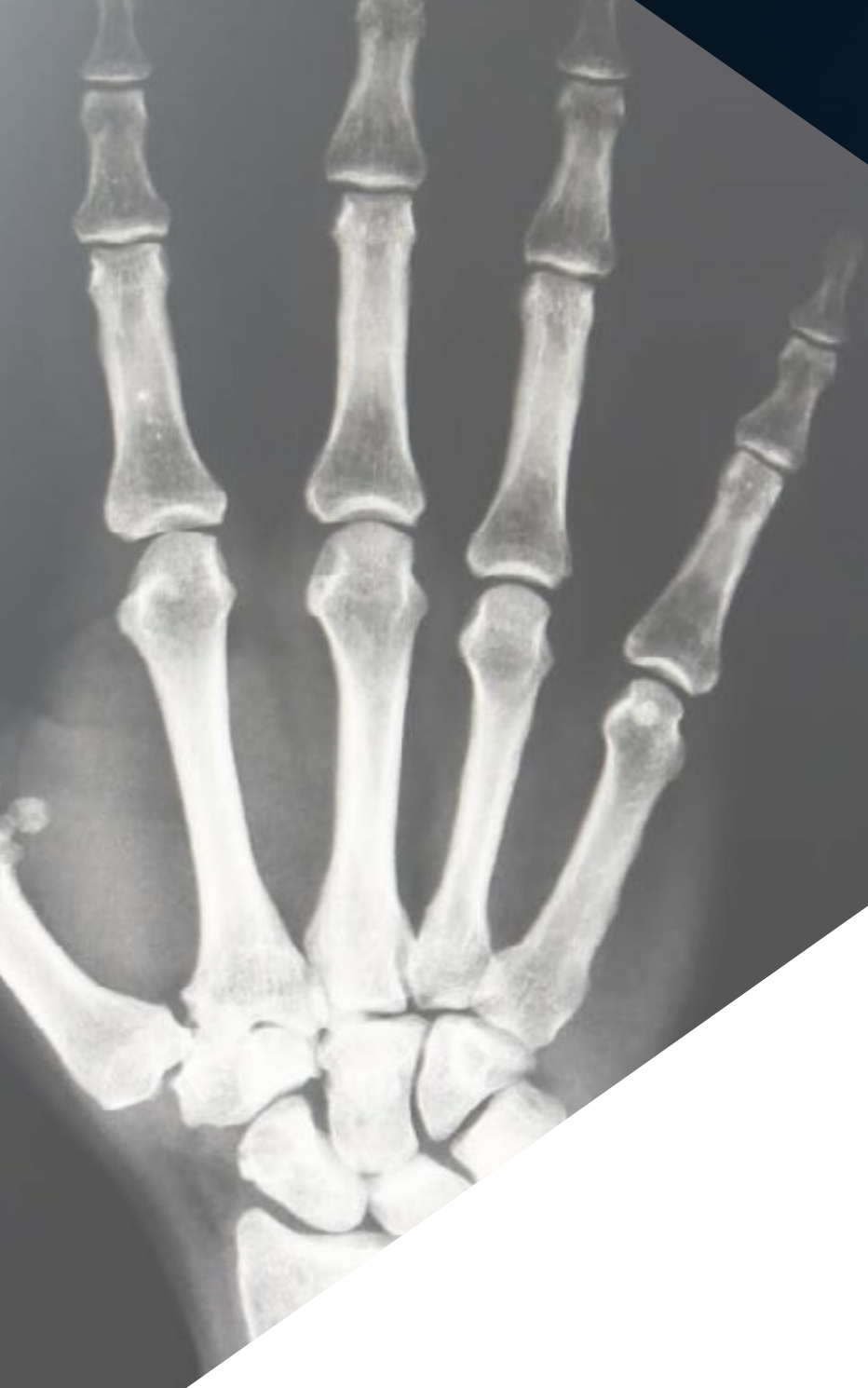Presentación

Las técnicas de imagen tienen una enorme importancia en el campo de las urgencias y las emergencias, y en los cuidados críticos. Estas situaciones constituyen una parte sustancial de la actividad de cualquier servicio de diagnóstico por imagen, y requieren un manejo clínico eficiente, con diagnósticos correctos y decisiones terapéuticas realizadas de manera oportuna.



MANO
AP
B: -150, L: -900





“

Actualiza tus conocimientos a través del programa de Máster Título Propio en Imagen Clínica para Urgencias, Emergencias y Cuidados Críticos”

En pocas actividades médicas como en las urgencias, las emergencias y los cuidados críticos, es importante la interrelación entre el clínico y el especialista en imagen.

En la mayoría de los hospitales, los radiólogos colaboran estrechamente con los médicos de urgencias y los médicos intensivistas, estando a cargo de la secuenciación, priorización y administración de las técnicas de imagen, pero respondiendo a las necesidades clínicas de estos.

Donde sea que se encuentre un paciente y cualquiera que sea su problema de salud, el resultado de esta interrelación entre especialistas es impresionante, pues no solo se mejora la calidad de las imágenes obtenidas, sino que se reduce la morbilidad y la mortalidad.

Los clínicos dedicados a las urgencias, las emergencias y los cuidados críticos, y los radiólogos, deben conocer las indicaciones y utilidad práctica de las técnicas de imagen, y saber interpretar la información derivada de ellas. Por esta razón, TECH ha incluido en esta titulación universitaria a un prestigioso profesional especializado en ecografía clínica que mostrará a lo largo de 10 *Masterclass*, los avances más significativos en este campo.

Este conocimiento incidirá en cada uno de los seis dominios fundamentales del actual concepto de calidad asistencial: seguridad del paciente, efectividad, eficiencia, equidad, oportunidad y humanización.

Seguridad del paciente, por disminuir los errores diagnósticos y los intervalos de tiempo hasta el tratamiento, y los errores en los procedimientos terapéuticos.

Efectividad y eficiencia, por modificar de forma muy favorable el “éxito al primer intento” en los diagnósticos y en las intervenciones, optimizando la relación coste/beneficio en la toma de decisiones.

Equidad, por poder ser equitativamente aplicadas en un corto espacio de tiempo a la totalidad de los enfermos que lo necesiten.

Oportunidad, por su capacidad de ofrecer “aquí y ahora” las respuestas adecuadas a las preguntas necesarias para una mejor atención a los pacientes.

Humanización, por facilitar la relación médico-paciente con una atención continua durante el desplazamiento hasta lugares alejados y desconocidos para el paciente o durante la intervención de especialistas ajenos habitualmente a su cuidado.

Este **Máster Título Propio en Imagen Clínica para Urgencias, Emergencias y Cuidados Críticos** contiene el programa científico más completo y actualizado del mercado. Sus características más destacadas son:

- ♦ Desarrollo de más de 75 casos clínicos presentados por expertos en imagen clínica. Sus contenidos gráficos, esquemáticos y eminentemente prácticos con los que están concebidos, recogen una información científica y asistencial sobre aquellas disciplinas indispensables para el ejercicio profesional
- ♦ Novedades diagnósticas terapéuticas sobre evaluación, diagnóstico e intervención en imagen clínica en urgencias, emergencias y cuidados críticos
- ♦ Contiene ejercicios prácticos donde realizar el proceso de autoevaluación para mejorar el aprendizaje
- ♦ Iconografía clínica y pruebas de imagen con fines diagnósticos
- ♦ Sistema interactivo de aprendizaje basado en algoritmos para la toma de decisiones sobre las situaciones clínicas planteadas
- ♦ Con especial hincapié en la medicina basada en la evidencia y las metodologías de la investigación en imagen clínica para urgencias, emergencias y cuidados críticos
- ♦ Todo esto se complementará con lecciones teóricas, preguntas al experto, foros de discusión de temas controvertidos y trabajos de reflexión individual
- ♦ Disponibilidad de los contenidos desde cualquier dispositivo fijo o portátil con conexión a internet



Una de las figuras internacionales referentes en ecografía clínica te acercará a los últimos avances científicos alcanzados en este campo”

“

Este Máster Título Propio puede ser la mejor inversión que puedes hacer en la selección de un programa de actualización por dos motivos: además de poner al día tus conocimientos en Imagen Clínica para Urgencias, Emergencias y Cuidados Críticos, obtendrás un título por TECH Universidad Tecnológica”

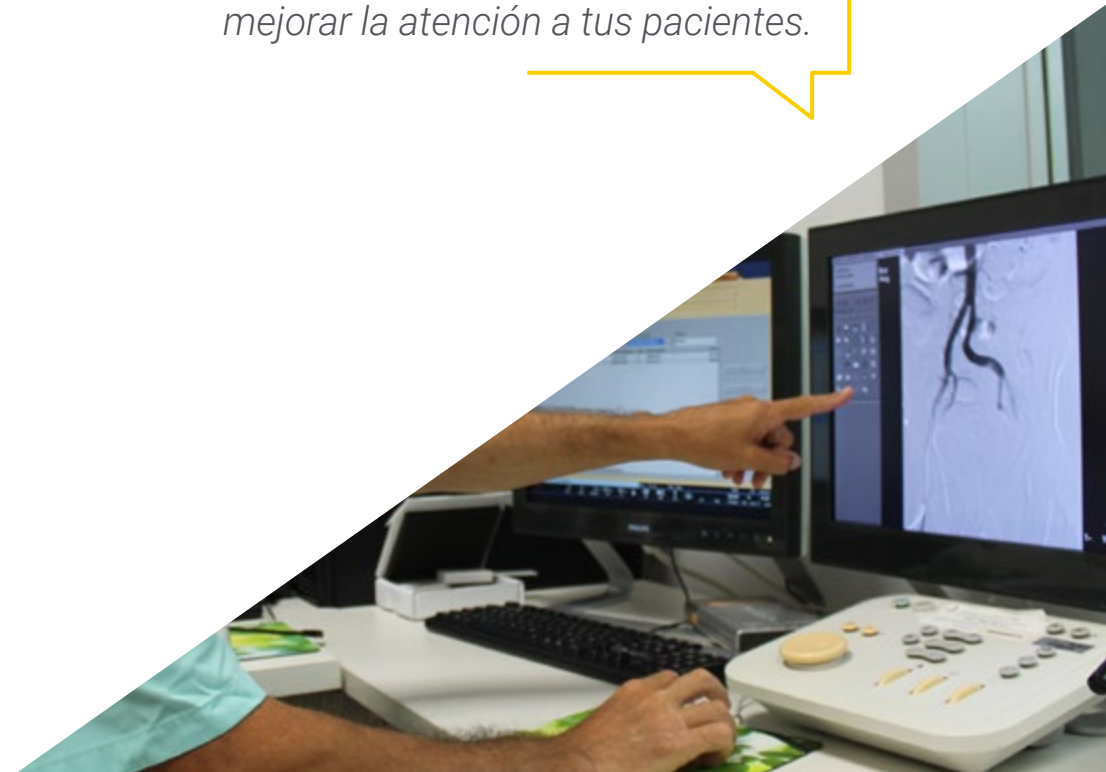Incluye en su cuadro docente profesionales pertenecientes al ámbito de la Imagen Clínica para Urgencias, Emergencias y Cuidados Críticos, que vierten en esta capacitación la experiencia de su trabajo, además de reconocidos especialistas pertenecientes a sociedades científicas de referencia.

Gracias a su contenido multimedia elaborado con la última tecnología educativa, permitirán al profesional un aprendizaje situado y contextual, es decir, un entorno simulado que proporcionará un aprendizaje inmersivo programado para entrenarse ante situaciones reales.

El diseño de este programa se centra en el Aprendizaje Basado en problemas, mediante el cual el médico deberá tratar de resolver las distintas situaciones de práctica profesional que se le planteen a lo largo del curso. Para ello, el médico contará con la ayuda de un novedoso sistema de vídeo interactivo realizado por reconocidos expertos en el campo de la Imagen Clínica para Urgencias, Emergencias y Cuidados Críticos, y con gran experiencia docente.

Aumenta tu seguridad en la toma de decisiones actualizando tus conocimientos a través de este Máster Título Propio.

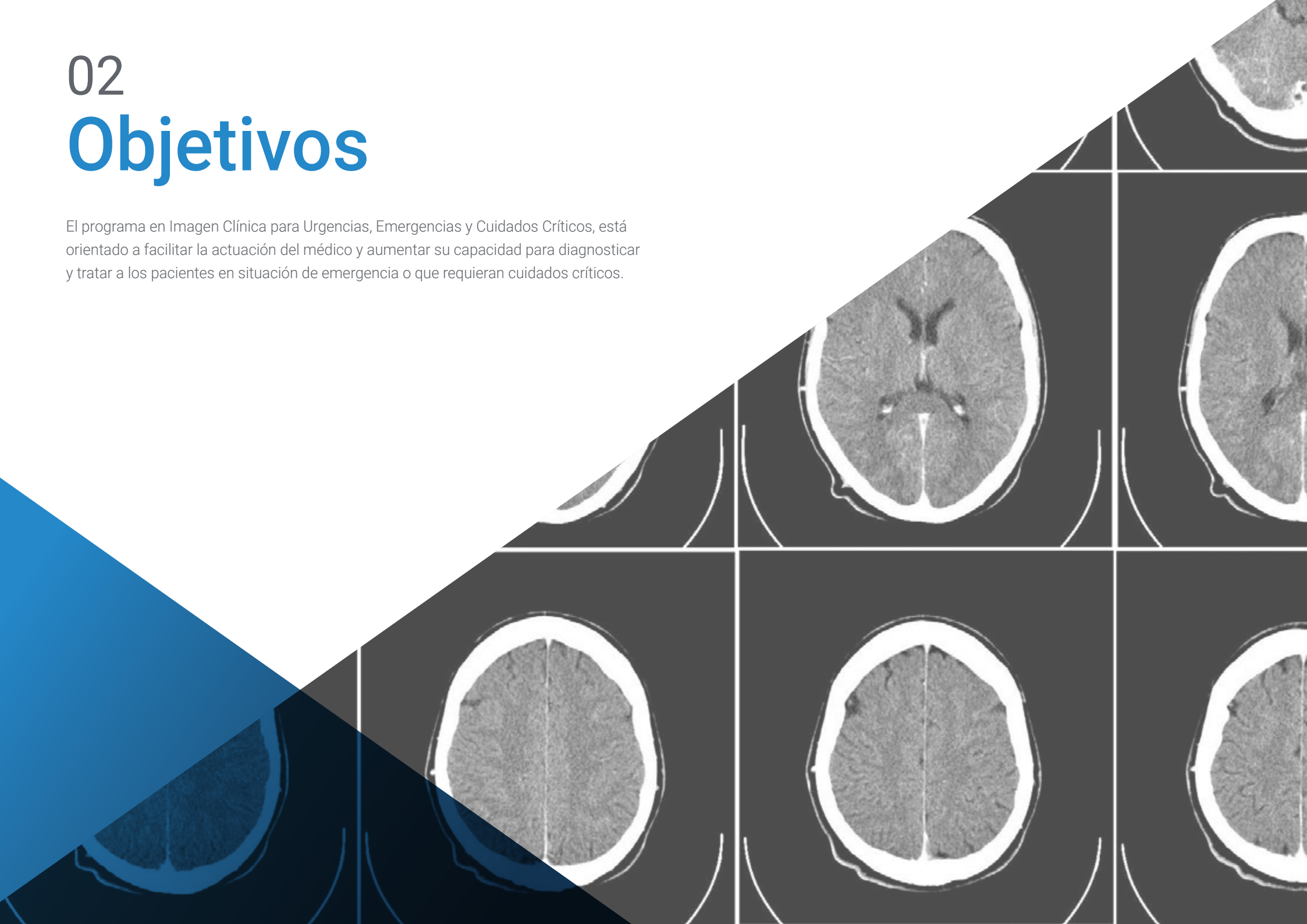Aprovecha la oportunidad para conocer los últimos avances en Imagen Clínica para Urgencias, Emergencias y Cuidados Críticos y mejorar la atención a tus pacientes.



02

Objetivos

El programa en Imagen Clínica para Urgencias, Emergencias y Cuidados Críticos, está orientado a facilitar la actuación del médico y aumentar su capacidad para diagnosticar y tratar a los pacientes en situación de emergencia o que requieran cuidados críticos.





Este Máster Título Propio está orientado para que consigas actualizar tus conocimientos en Imagen Clínica para Urgencias, Emergencias y Cuidados Críticos, con el empleo de la última tecnología educativa, para contribuir con calidad y seguridad a la toma de decisiones, diagnóstico, tratamiento y acompañamiento del paciente”

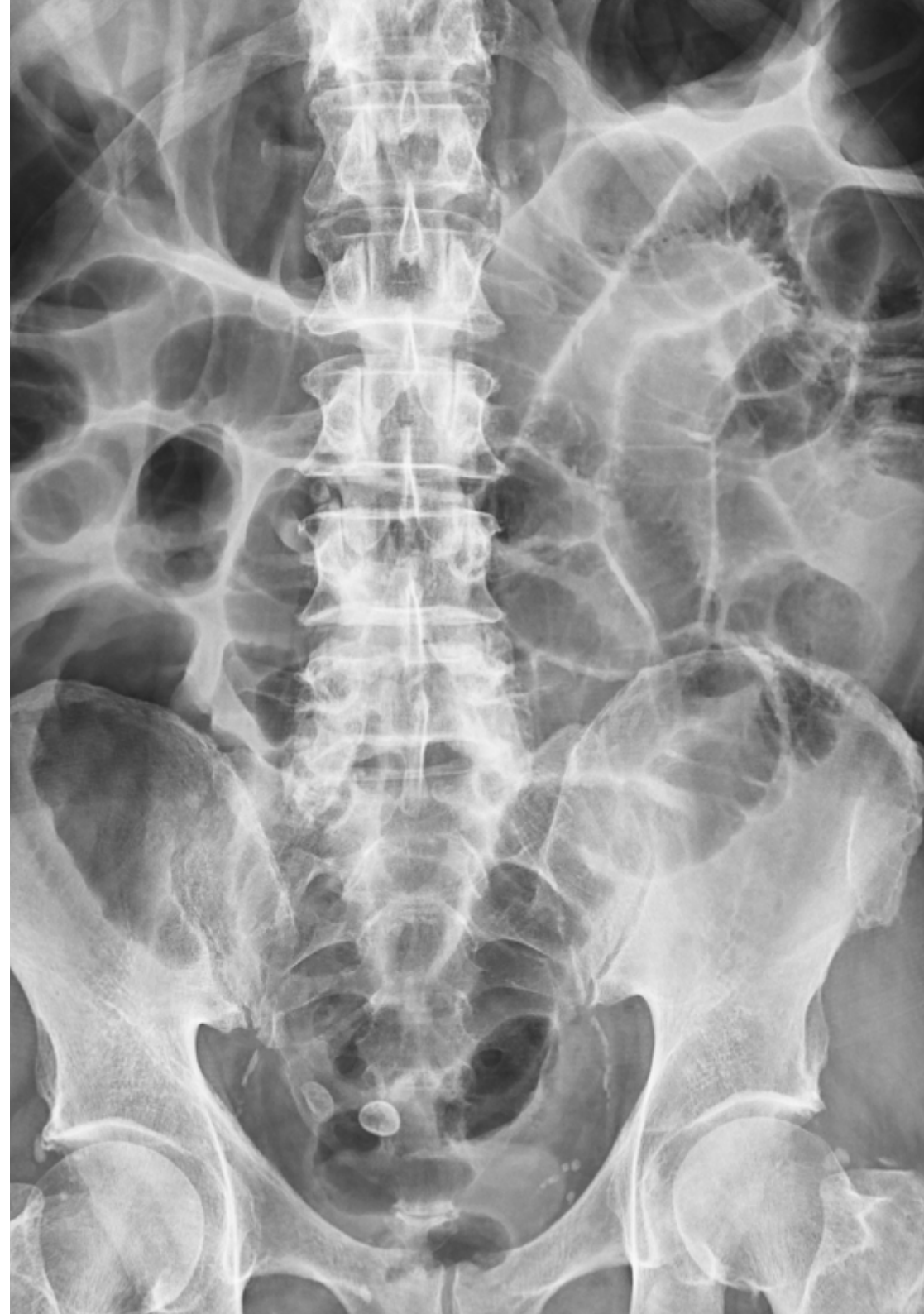

Objetivo general

- El objetivo general del Máster Título Propio en Imagen Clínica para Urgencias, Emergencias y Cuidados Críticos es completar el itinerario de capacitación, convirtiendo a los médicos clínicos y a los radiólogos en maestros en la utilización de las técnicas de imagen para el manejo de los pacientes con necesidad de atención urgente o de cuidados críticos, sea cual sea el medio en el que se encuentren



Aprovecha la oportunidad para conocer los últimos avances en esta materia para aplicarla a tu práctica diaria”





Objetivos específicos

Módulo 1. Fundamentos técnicos del diagnóstico por imagen

- ♦ Describir los fundamentos técnicos del diagnóstico por imagen
- ♦ Explicar los parámetros a tener en cuenta en la radiología convencional
- ♦ Explicar las características de la calidad y artefactos de la imagen en la radiología convencional
- ♦ Definir los parámetros que garantizan la seguridad del paciente
- ♦ Definir los parámetros que garantizan la seguridad del profesional
- ♦ Definir los principios físicos que intervienen en la imagen ecográfica
- ♦ Establecer la secuencia ecográfica adecuada para cada examen
- ♦ Explicar los modos ecográficos
- ♦ Definir los diferentes tipos de ecógrafos y sus aplicaciones
- ♦ Describir los diferentes planos ecográficos
- ♦ Explicar los principios de la econavegación
- ♦ Definir los principios físicos que intervienen en tomografía computarizada
- ♦ Definir los principios físicos que intervienen en la resonancia magnética
- ♦ Identificar los artefactos en la resonancia magnética
- ♦ Definir los principios físicos que intervienen en la angiografía digital
- ♦ Definir el material necesario en la angiografía digital
- ♦ Definir los principios físicos que intervienen en la medicina nuclear
- ♦ Describir los principios de protección radiológica y radio farmacia

Módulo 2. Imagen en la patología aguda del aparato respiratorio

- ♦ Describir el empleo de la imagen en la patología aguda relacionada con infecciones de la vía aérea
- ♦ Describir el empleo de la imagen en el asma, EPOC, bronquiectasias
- ♦ Describir el empleo de la imagen en los traumatismos de la vía aérea
- ♦ Describir el empleo de la imagen en la atención urgente al paciente con aspiración de cuerpo extraño
- ♦ Identificar los distintos usos de la imagen en el diagnóstico de la patología infecciosa pulmonar
- ♦ Identificar los distintos usos de la imagen en el diagnóstico de la patología hemorrágica pulmonar
- ♦ Identificar los distintos usos de la imagen en el diagnóstico del barotrauma y contusión
- ♦ Identificar los distintos usos de la imagen en el diagnóstico de la atención urgente ante tóxicos inhalatorios

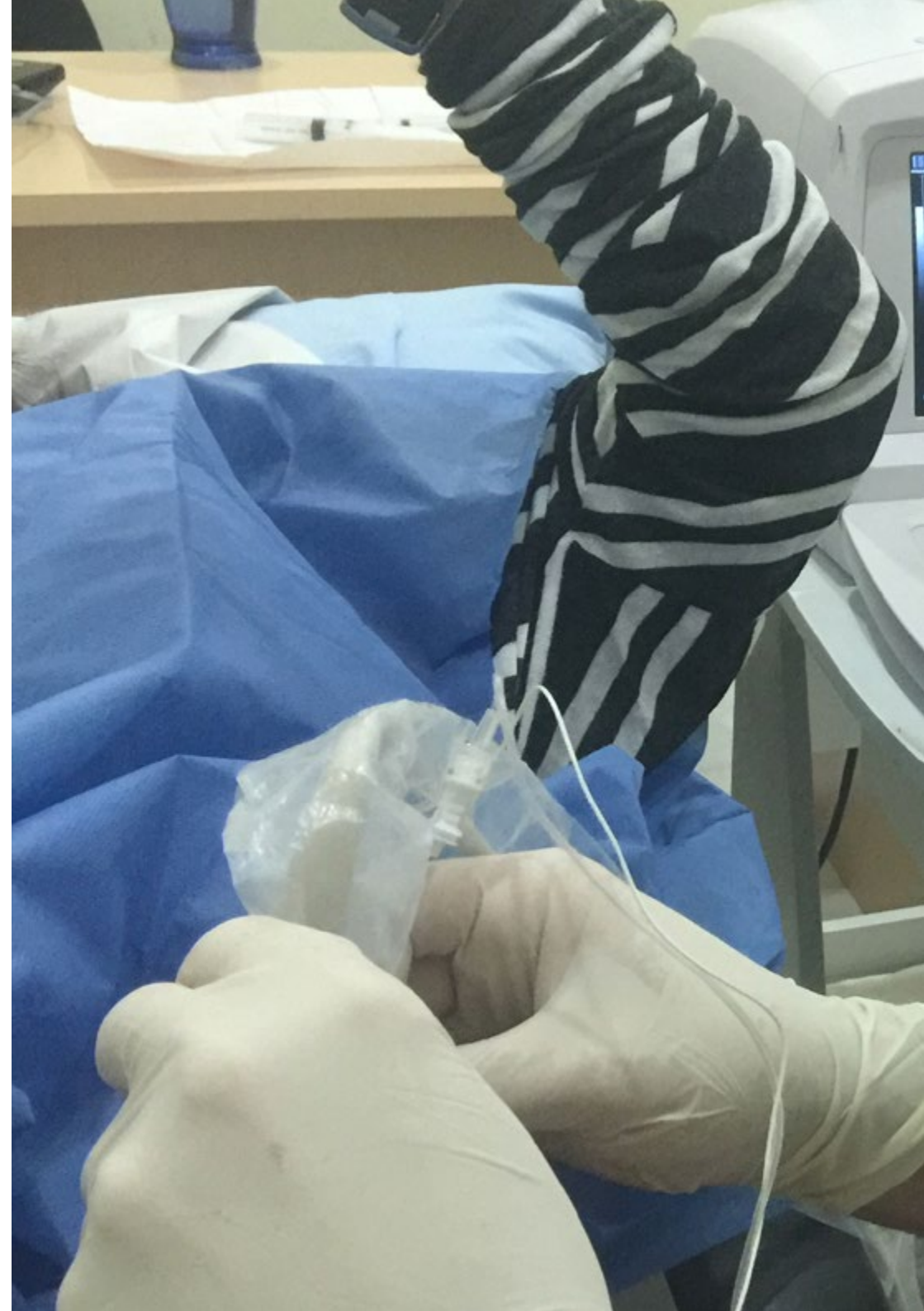Módulo 3. Imagen en la patología aguda del sistema cardiovascular

- ♦ Describir el empleo de la imagen en la patología aguda mediastínica
- ♦ Describir el empleo de la imagen en la patología aguda del esófago
- ♦ Describir el empleo de la imagen en la patología aguda de la pleura, la pared torácica y el diafragma
- ♦ Describir el empleo de la imagen en el manejo de grandes síndromes respiratorios
- ♦ Describir el empleo de la imagen en la colocación y comprobación de tubos, catéteres y drenajes

- Describir el empleo de la imagen en la patología aguda miocárdica
- Describir el empleo de la imagen en la patología aguda pericárdica
- Describir el empleo de la imagen en el síndrome aórtico agudo
- Describir el empleo de la imagen en la atención urgente en la insuficiencia cardíaca
- Describir el empleo de la imagen en la atención urgente en la enfermedad tromboembólica
- Describir el empleo de la imagen en el shock y parada cardíaca

Módulo 4. Imagen en la patología aguda del sistema nervioso central

- Identificar los distintos usos de la imagen en el diagnóstico de la atención urgente a lesiones traumáticas del sistema nervioso central
- Identificar los distintos usos de la imagen en el diagnóstico de la atención urgente a lesiones vasculares del sistema nervioso central
- Identificar los distintos usos de la imagen en el diagnóstico de la atención urgente de la hemorragia subaracnoidea no traumática
- Describir el empleo de la imagen en la atención urgente en las infecciones del sistema nervioso central
- Describir el empleo de la imagen en la atención urgente a la disminución del nivel de consciencia
- Describir el empleo de la imagen en los movimientos involuntarios en urgencias
- Identificar los distintos usos de la imagen en el diagnóstico del traumatismo facial en urgencias
- Identificar los distintos usos de la imagen en el diagnóstico del traumatismo ocular urgente



Módulo 5. Imagen en la patología aguda de cabeza y cuello

- ♦ Describir el empleo de la imagen en la atención urgente en el traumatismo del cuello
- ♦ Describir el empleo de la imagen en la atención urgente de las lesiones ocupativas del cuello
- ♦ Describir el empleo de la imagen en la atención urgente de la patología arterial del cuello
- ♦ Describir el empleo de la imagen en la atención urgente de la patología venosa del cuello

Módulo 6. Imagen en la patología aguda del aparato locomotor

- ♦ Explicar los diferentes procedimientos guiados por imagen en el aparato locomotor
- ♦ Describir el empleo de la imagen en la atención urgente de la patología aguda de los tejidos blandos
- ♦ Describir el empleo de la imagen en la atención urgente de la patología articular
- ♦ Identificar los distintos usos de la imagen en el diagnóstico de cuerpos extraños
- ♦ Identificar los distintos usos de la imagen en el diagnóstico de fracturas óseas
- ♦ Identificar los distintos usos de la imagen en el diagnóstico de lesiones musculares y de los tendones

Módulo 7. Imagen en la patología aguda del aparato digestivo

- ♦ Describir el empleo de la imagen en la atención urgente de la hepatopatía crónica
- ♦ Describir el empleo de la imagen en la atención urgente del traumatismo abdominal
- ♦ Describir el empleo de la imagen en la atención urgente del abdomen agudo difuso y problemas de la pared abdominal
- ♦ Describir el empleo de la imagen en la atención urgente en el abdomen agudo: piso superior
- ♦ Describir el empleo de la imagen en la atención urgente en el abdomen agudo: piso inferior
- ♦ Describir el empleo de la imagen en la atención urgente en las complicaciones tumorales

Módulo 8. Imagen en la patología aguda del aparato urinario

- ♦ Identificar los distintos usos de la imagen en el cólico renal
- ♦ Identificar los distintos usos de la imagen en la retención urinaria aguda
- ♦ Identificar los distintos usos de la imagen en la infección urinaria aguda
- ♦ Identificar los distintos usos de la imagen en la hematuria urgente
- ♦ Describir el empleo de la imagen en la atención urgente en traumatismos genitourinarios

Módulo 9. Imagen en la patología aguda del aparato reproductor

- ♦ Describir el empleo de la imagen en la atención en las urgencias del pene y testículos
- ♦ Describir el empleo de la imagen en la atención urgente de la patología anexial
- ♦ Describir el empleo de la imagen en la atención urgente en la enfermedad inflamatoria pélvica
- ♦ Describir el empleo de la imagen en la atención urgente en la patología uterina
- ♦ Describir el empleo de la imagen en la atención urgente en la endometriosis
- ♦ Describir el empleo de la imagen en la atención en la patología obstétrica urgente
- ♦ Describir el empleo de la imagen en la atención urgente en la patología mamaria

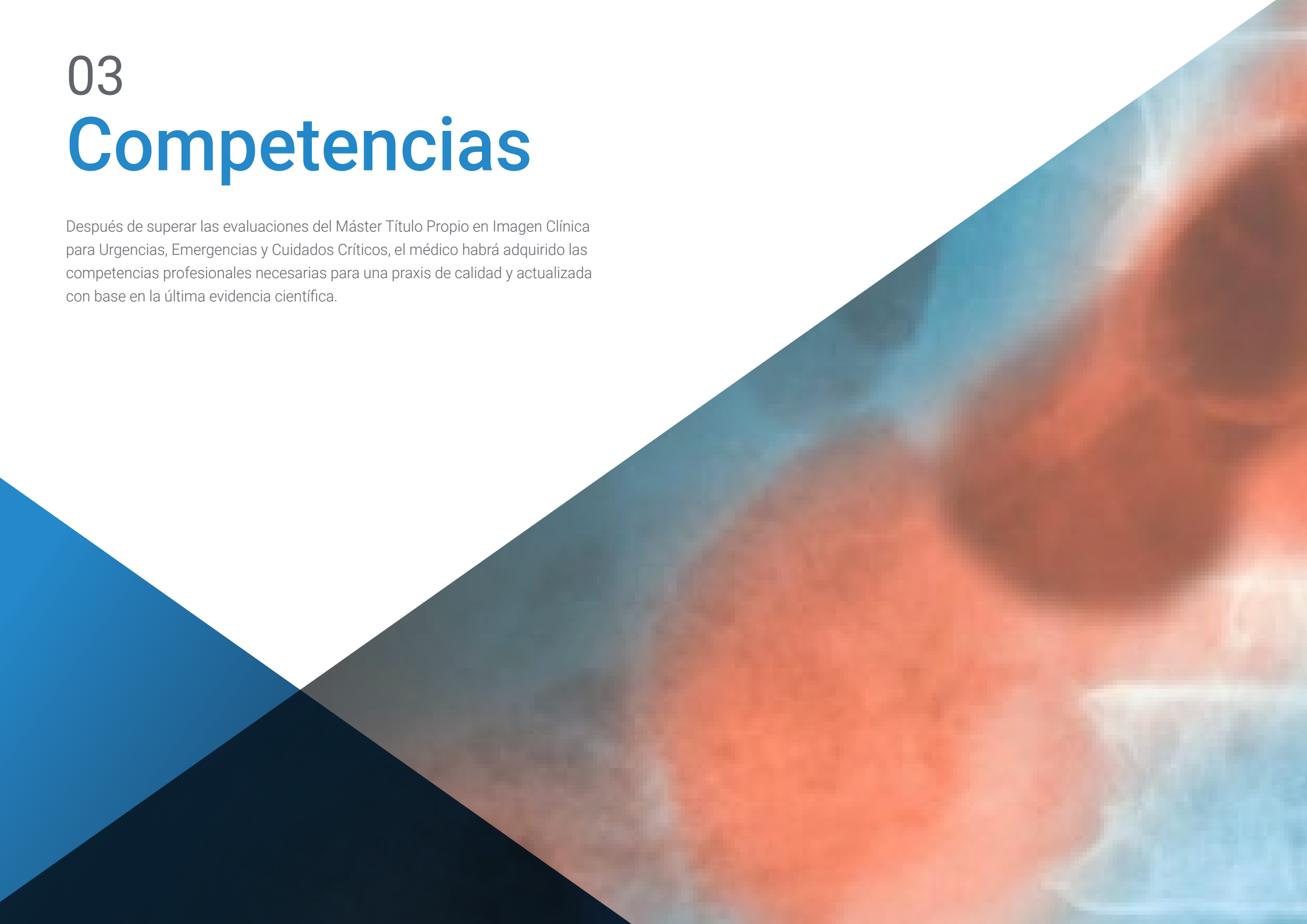Módulo 10. Ecografía clínica urgente

- ♦ Explicar el uso de la ecografía en la parada cardíaca
- ♦ Definir la aplicación de la ecografía en el shock
- ♦ Explicar el uso de la ecografía en la insuficiencia respiratoria
- ♦ Definir la aplicación de la ecografía en la sepsis
- ♦ Explicar el uso de la ecografía en el dolor abdominal
- ♦ Definir la aplicación de la ecografía ante traumatismos
- ♦ Explicar el uso de la ecografía en el ictus

03

Competencias

Después de superar las evaluaciones del Máster Título Propio en Imagen Clínica para Urgencias, Emergencias y Cuidados Críticos, el médico habrá adquirido las competencias profesionales necesarias para una praxis de calidad y actualizada con base en la última evidencia científica.



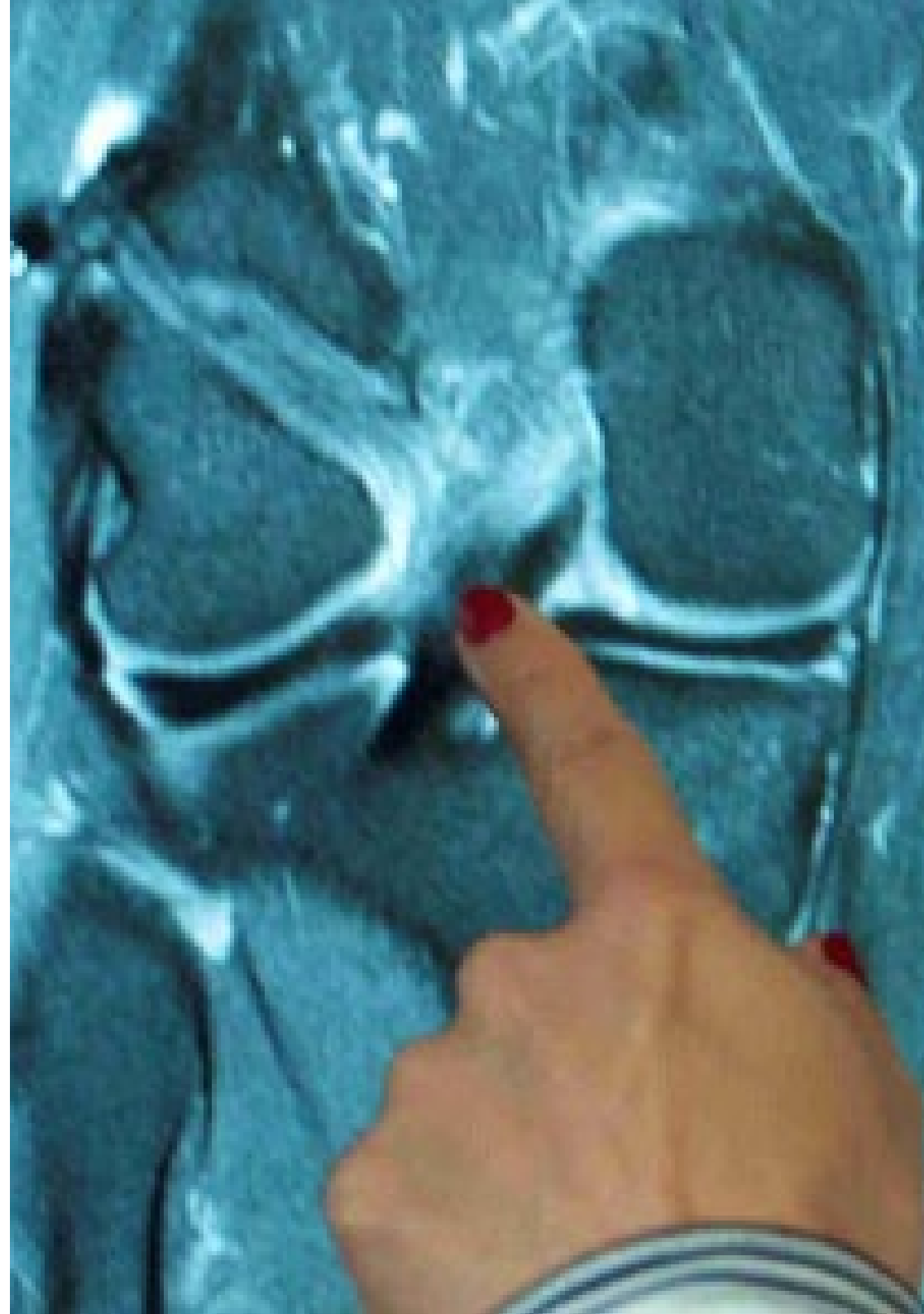“

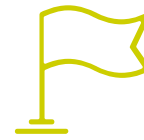Con este programa serás capaz de dominar los nuevos procedimientos diagnósticos y terapéuticos en Imagen Clínica para Urgencias, Emergencias y Cuidados Críticos”



Competencias generales

- ♦ Poseer y comprender conocimientos que aporten una base u oportunidad de ser originales en el desarrollo y/o aplicación de ideas, a menudo en un contexto de investigación
- ♦ Aplicar los conocimientos adquiridos y su capacidad de resolución de problemas en entornos nuevos o poco conocidos dentro de contextos más amplios (o multidisciplinares) relacionados con su área de estudio
- ♦ Integrar conocimientos y enfrentarse a la complejidad de formular juicios a partir de una información que, siendo incompleta o limitada, incluya reflexiones sobre las responsabilidades sociales y éticas vinculadas a la aplicación de sus conocimientos y juicios
- ♦ Comunicar sus conclusiones –y los conocimientos y razones últimas que las sustentan- a públicos especializados y no especializados de un modo claro y sin ambigüedades
- ♦ Poseer las habilidades de aprendizaje que les permitan continuar estudiando de un modo que habrá de ser en gran medida autodirigido o autónomo





Competencias específicas

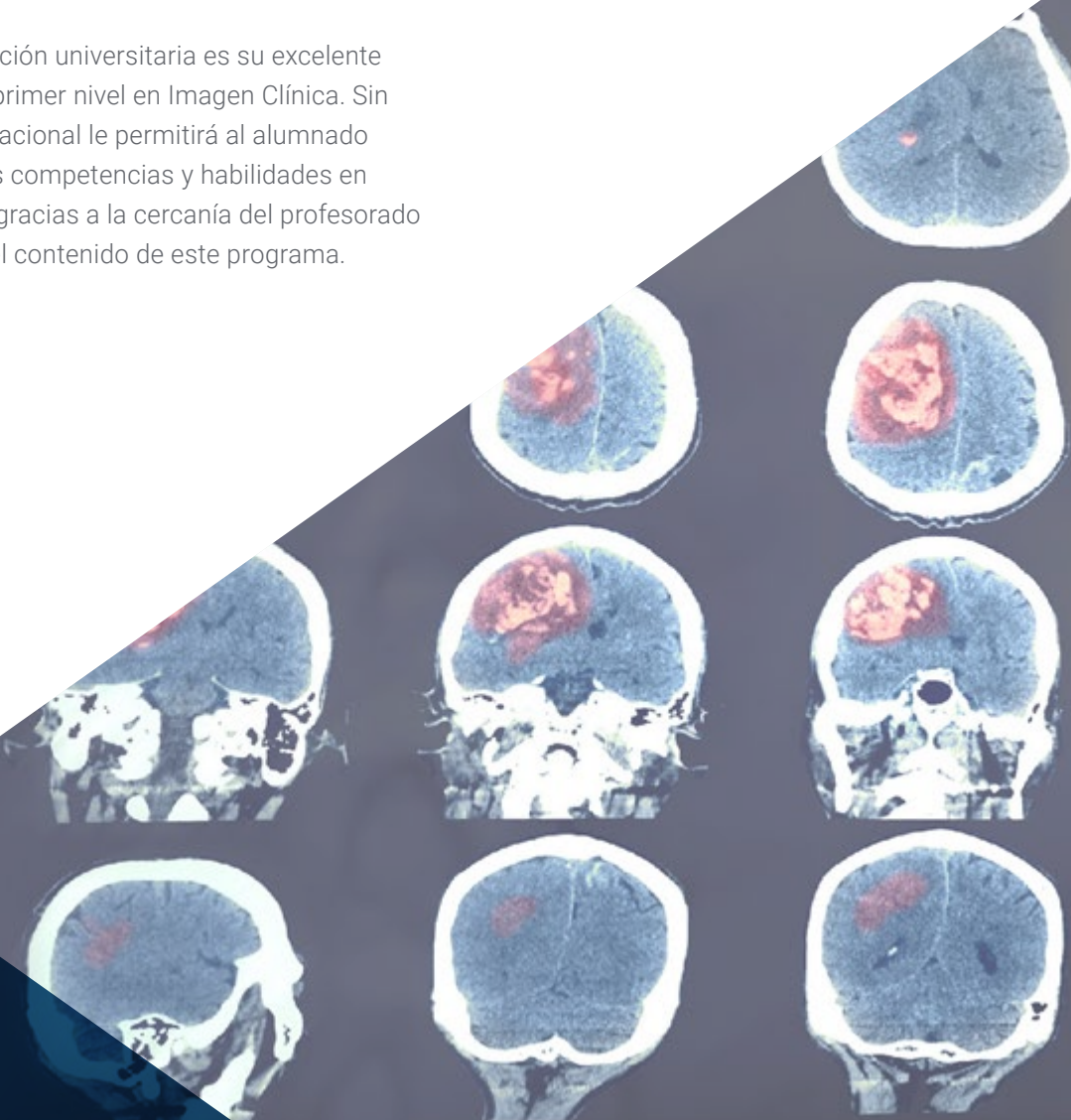
- ♦ Conocer sus principios físicos y fundamentos instrumentales
- ♦ Dominar sus indicaciones y limitaciones
- ♦ Conocer su aplicabilidad en las situaciones clínicas más frecuentes
- ♦ Facilitar su realización en la forma más segura para el paciente
- ♦ Sobresalir en la interpretación de sus resultados
- ♦ Usar estas para predecir, de forma no invasiva, los resultados de procedimientos diagnósticos invasivos, pudiendo llegar a sustituirlos
- ♦ Usar estas para guiar los procedimientos terapéuticos invasivos y minimizar sus riesgos
- ♦ Saber extender al ambiente asistencial o académico los conocimientos adquiridos sobre ellas en relación con atención urgente y los cuidados críticos



Da el paso para ponerte al día en las últimas novedades en Imagen Clínica para Urgencias, Emergencias y Cuidados Críticos”

04 Dirección del curso

Uno de los elementos que distingue a esta titulación universitaria es su excelente cuadro docente integrado por profesionales de primer nivel en Imagen Clínica. Sin duda, la participación de expertos de talla internacional le permitirá al alumnado llevar a cabo un proceso de actualización de sus competencias y habilidades en este ámbito de una forma inigualable. Además, gracias a la cercanía del profesorado podrá resolver cualquier duda que tenga sobre el contenido de este programa.



EE 21%
DDO 35%

WC 1850
WW 2600

72
A.0927
Heur: ...

DSA Fiberf


Ap. 1

kV 73.5
mA 388.2

Measure Field

ms 64.0
Focus
Time 20 s
Cu mm 0.1
f/s

Dilatation 00:00





Σ A+B 003.8

F. Neurs


kV 65.9
mA 162.8
ms 12.7
Cu mm 0.6
p/s 10.4%

Heat Unit % 17%



REF SM 

Autotransfer is enabled ag



“

*Una oportunidad única de puesta al día
con los mejores expertos internacionales
en el ámbito de la Ecografía Clínica”*

Director Invitado Internacional

El Doctor Hamid Shokoohi es una de las figuras internacionales en el estudio científico en el ámbito de la ecografía de Urgencias y Cuidados Críticos. Su extensa trayectoria le ha llevado a ejercer como **médico adjunto** en el **área de Urgencias del Massachusetts General Hospital** y estar al frente de la dirección de las áreas de estudio de **Ultrasonido de Emergencia** y la **división de Ecografía de ultrasonido** de este mismo espacio sanitario de primer nivel.

Con más de 150 publicaciones en revistas de alto impacto, Shokoohi se ha convertido en uno de los especialistas de mayor prestigio en **ecografía clínica**. Su presencia en congresos nacionales e internacionales eleva el nivel competencial del resto de los profesionales asistentes y atrae a numerosos expertos de su área.

Fruto de su excelente trabajo investigador, ha sido reconocido por organizaciones como la AEUS, la cual le ha concedido el galardón **Titan in Research Award** o el **Teaching Excellence Award** por su contribución académica e investigadora. Además, dirige el Programa Becas de Ecografía en Urgencias del MGH, que fue también premiado con el **Stellar Clinical Ultrasound Fellowship Program Award**.

El uso clínico de la ecografía en la atención a pacientes con shock y con dificultad respiratoria, la seguridad y eficacia de los procedimientos guiados por ecografía son algunos de los campos en los que ha fijado su estudio. Al mismo tiempo, su interés por la **innovación** le ha llevado a buscar novedosas aplicaciones a los **ultrasonidos** o el uso de la **IA** en estos dispositivos.

Asimismo, en su carrera profesional, la educación de alto nivel ha formado parte de su día a día. En este sentido, Hamid Shokoohi es **profesor asociado de Medicina de Urgencias** en la Universidad de Harvard y en el GWU. Este magnífico profesional fomenta la creación de formaciones específicas dirigidas a los médicos en aras de mejorar sus habilidades y capacidades diagnósticas.



Dr. Shokoohi, Hamid

- ♦ Director del International Clinical Ultrasound en el Massachusetts General Hospital, Boston, EE. UU.
- ♦ Médico Adjunto de Urgencias del Massachusetts General Hospital
- ♦ Médico Adjunto del Centro de Cuidado de Heridas y Medicina Hiperbárica en GWU
- ♦ Médico Adjunto de Medicina de Urgencias en GWU
- ♦ Director de la beca Harvard Emergency (Beca de Ecografía en MGB)
- ♦ Director de Investigación de Ecografía de Emergencia en el Massachusetts General Hospital
- ♦ Director asociado de la División de Ecografía de Ultrasonidos en el Massachusetts General Hospital
- ♦ Consejero de la Junta Ejecutiva de la Society of Clinical Ultrasound Fellowships (SCUF)
- ♦ Presidente del Grupo de trabajo de desarrollo profesional académico de la SAEM
- ♦ Miembro de: Education Committee, Society of Clinical Ultrasound Fellowships SCUF, American College of Emergency Physicians, American Institute of Ultrasound in Medicine, American Registry for Diagnostic Medical Sonography

“

Gracias a TECH podrás aprender con los mejores profesionales del mundo”

Dirección



Dr. Álvarez Fernández, Jesús Andrés

- ♦ Jefe Médico en el Hospital Juaneda Miramar
- ♦ Especialista en Medicina Intensiva y Manejo de Pacientes Quemados en el Hospital Universitario de Getafe
- ♦ Investigador Asociado del Área de Neuroquímica y Neuroimagen en la Universidad de La Laguna

Profesores

Dr. Benito Vales, Salvador

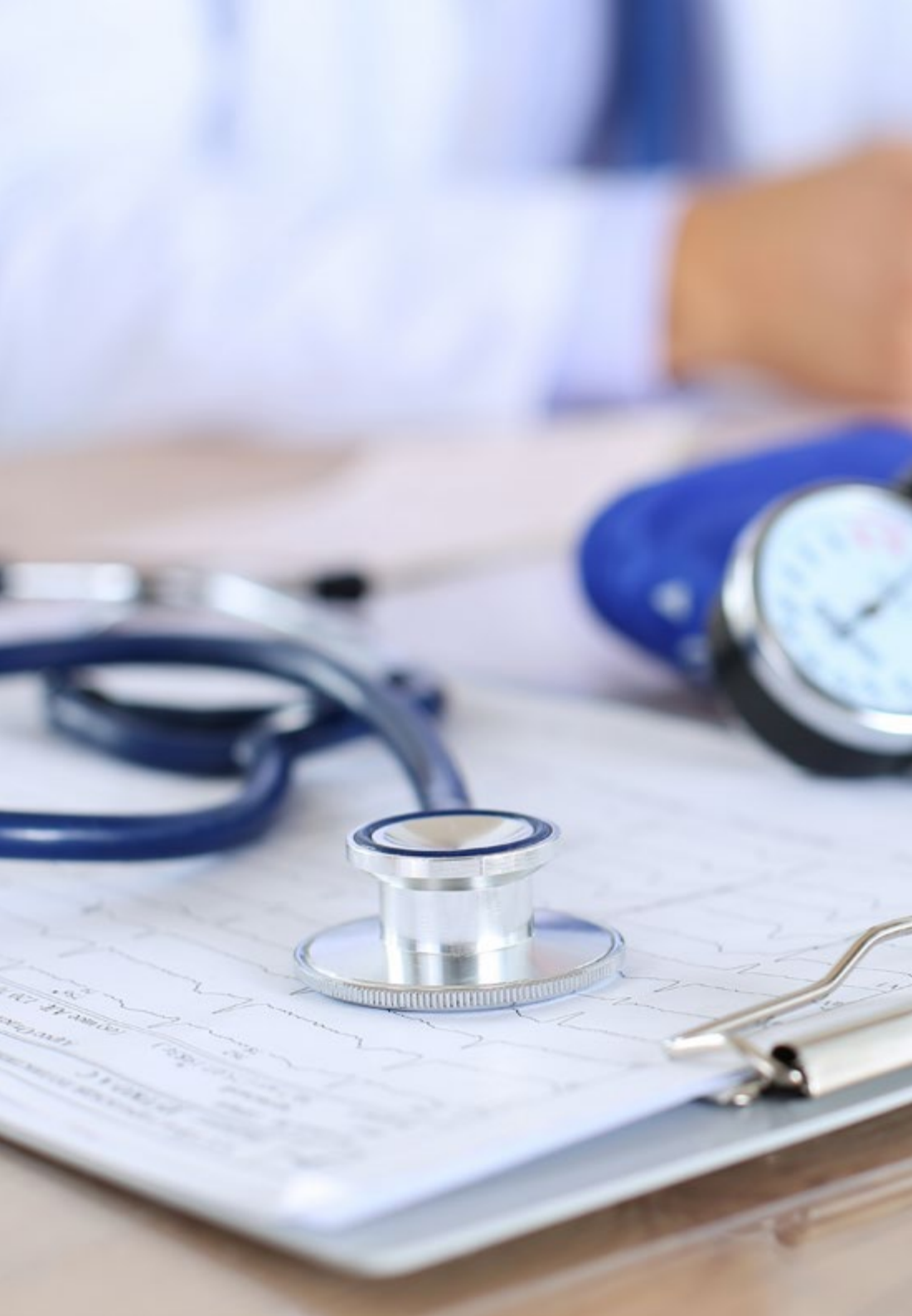- ♦ Médico Internista, exjefe del Servicio de Urgencias del Hospital de la Santa Cruz y San Pablo
- ♦ Especialista en Medicina Interna e Intensiva
- ♦ Catedrático Emérito en la Universidad Autónoma de Barcelona (UAB)

Dr. Martínez Crespo, Javier

- ♦ Médico Especialista en Medicina Intensiva
- ♦ Médico Adjunto de Radiodiagnóstico, Hospital Universitario de Getafe
- ♦ Colaborador del EcoClub de la SOMIAMA
- ♦ Licenciado en Medicina y Cirugía
- ♦ Profesor Asociado de la Universidad Europea de Madrid

Dr. Costa Subias, Joaquín

- ♦ Médico Especialista en Radiodiagnóstico
- ♦ Médico Adjunto de Radiodiagnóstico en el Hospital Universitario de Getafe
- ♦ Médico Especialista en el Hospital Universitario Central de la Cruz Roja San José y Santa Adela
- ♦ Doctor en Medicina y Cirugía de la Universidad de Zaragoza
- ♦ Miembro: Red Internacional de Imagen Médica



Dr. Igeño Cano, José Carlos

- ♦ Jefe de Servicio de Medicina Intensiva y Urgencias del Hospital San Juan de Dios de Córdoba
- ♦ Responsable del Área de Bienestar del Paciente en el Proyecto HUCI, Humanizando los Cuidados Intensivos
- ♦ Coordinador del Grupo de Trabajo Planeación y Organización y Gestión de la Sociedad Española de Medicina Intensiva, Crítica y Unidades Coronarias (SEMICYUC)
- ♦ Director Médico de la Unidad de Reanimación y Cuidados Postquirúrgicos del IDC Salud Hospital Virgen de Guadalupe
- ♦ Médico Adjunto de UCI en el Servicio de Salud de Castilla, La Mancha
- ♦ Médico Adjunto de la Unidad de Medicina y Neurotrauma del Hospital Nuestra Señora de la Candelaria
- ♦ Jefe del Servicio de Transporte de Pacientes Críticos en Ambulancias Juan Manuel SL
- ♦ Máster en Gestión Clínica, Dirección Médica y Asistencial de la Universidad CEU Cardenal Herrera
- ♦ Miembro: Federación Panamericana e Ibérica de Medicina Crítica y Terapia Intensiva Sociedad Española de Medicina Intensiva, Crítica y Unidades Coronarias

Dr. Turbau Valls, Miquel

- ♦ Servicio de Urgencias en el Hospital Universitario de la Santa Creu i Sant Pau
- ♦ Especialista en Medicina Interna
- ♦ Investigador Especializado en Medicina Interna
- ♦ Licenciado en Medicina

Dr. Angulo Cuesta, Javier

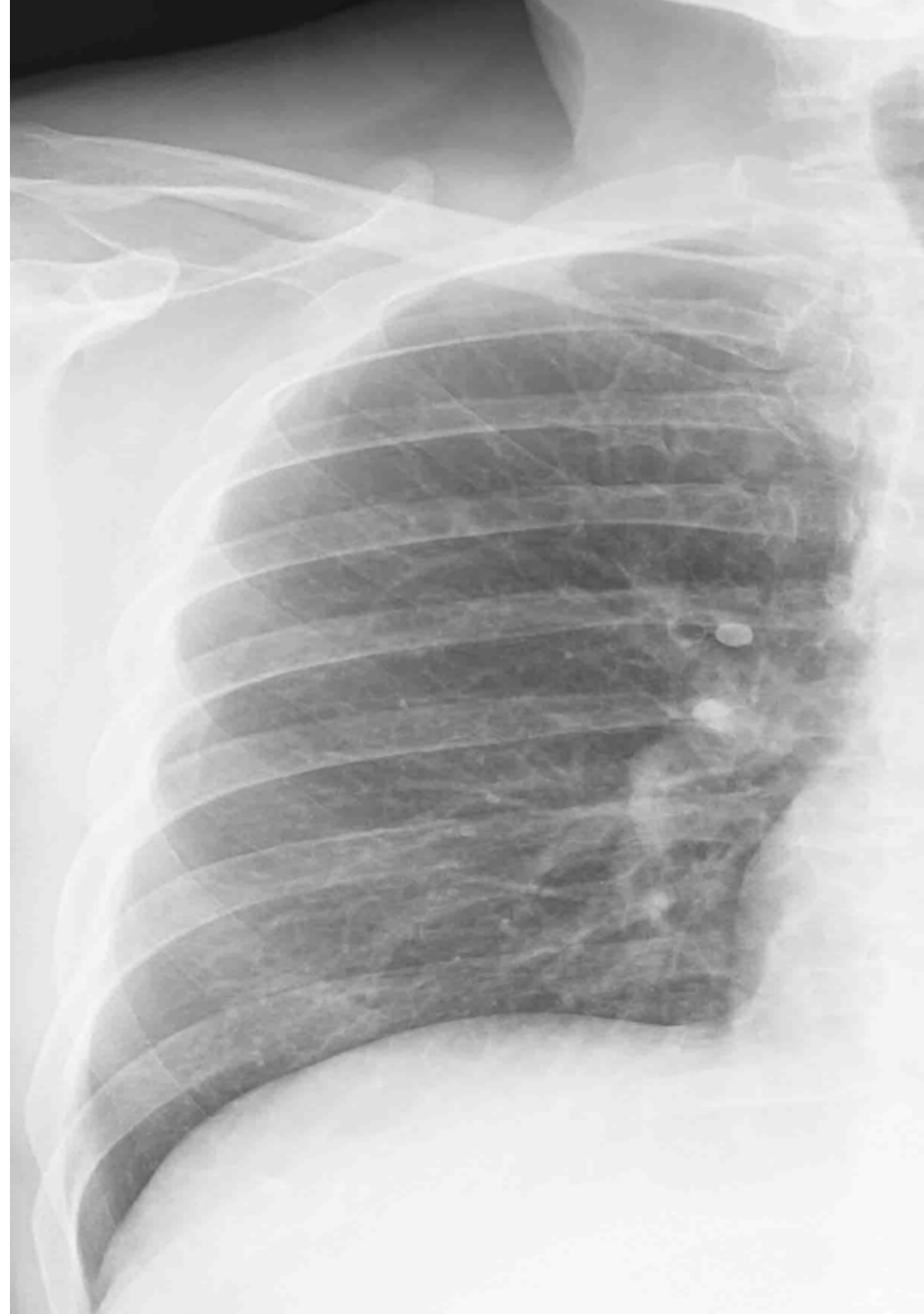
- ◆ Director de la Revista Actas Urológicas Españolas, Elsevier. Asociación Española de Urología (AEU)
- ◆ Jefe de Servicio de Urología. Hospital Universitario de Getafe
- ◆ Urólogo de Planta. Hospital Universitario Príncipe de Asturias
- ◆ Catedrático. Universidad Europea de Madrid
- ◆ Especialista en Urología. Hospital Universitario de Basurto
- ◆ Doctor en Carcinoma de Vejiga. Universidad del País Vasco/Euskal Herriko Unibertsitatea
- ◆ Licenciatura en Medicina. Universidad del País Vasco/Euskal Herriko Unibertsitatea
- ◆ Especialista en Urología
- ◆ Fellowship Departamento de Urología. Universidad Estatal de Wayne
- ◆ Miembro: Asociación Española de Urología

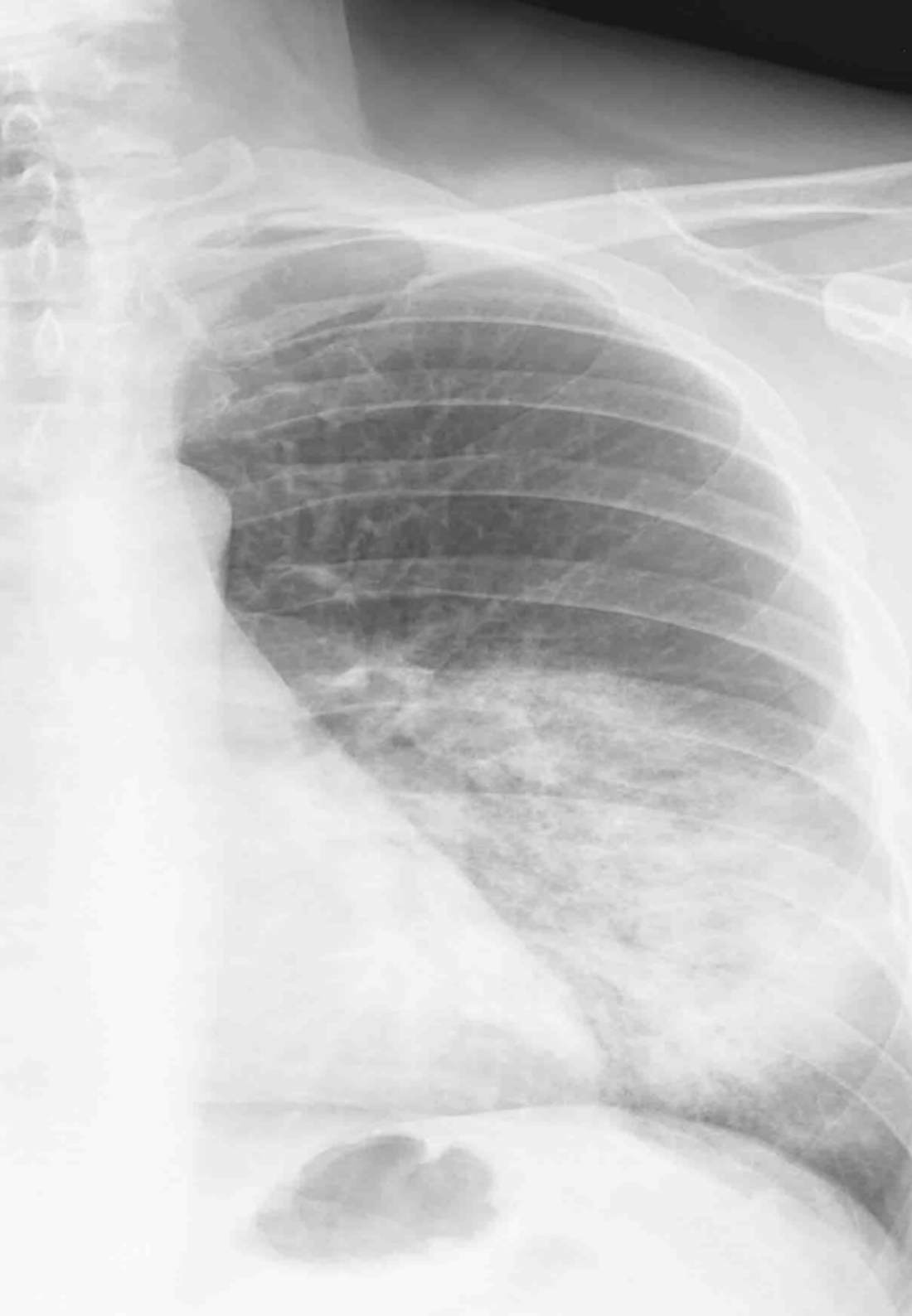Dr. Soria Jerez, Juan Alfonso

- ◆ Especialista en Radiología. Asociación Española de Técnicos y Graduados en Radiología, Radioterapia y Medicina Nuclear
- ◆ Especialista en el Servicio de Radiodiagnóstico en el Hospital Universitario de Getafe
- ◆ Técnico Especialista en Radiodiagnóstico
- ◆ Coautor del libro *Tomografía Computarizada Dirigida a Técnicos Superiores en Imagen para el Diagnóstico*

Dr. Moliné Pareja, Antoni

- ◆ Médico Especialista en Medicina Interna
- ◆ Facultativo del Servicio de Urgencias. Hospital Universitario de la Santa Creu i Sant Pau
- ◆ Licenciado en Medicina y Cirugía. Universidad Autónoma de Barcelona





Dra. León Ledesma, Raquel

- ◆ Facultativo del Servicio de Cirugía General y del Aparato Digestivo en el Hospital Universitario Getafe
- ◆ Facultativo del Servicio de Obstetricia y Ginecología en el Hospital Universitario Getafe

Dr. Jiménez Ruiz, Ahgiel

- ◆ Médico Cirujano Especialista en Medicina Crítica
- ◆ Médico Especialista en Medicina Crítica en el Hospital General La Perla Nezahualcóyotl
- ◆ Médico Especialista en Terapia Intensiva en el IMSS, Hospital General Regional Núm. 25
- ◆ Médico Especialista en Medicina Crítica en el Hospital Juárez de México
- ◆ Especialista en Medicina Crítica de la Universidad Nacional Autónoma de México

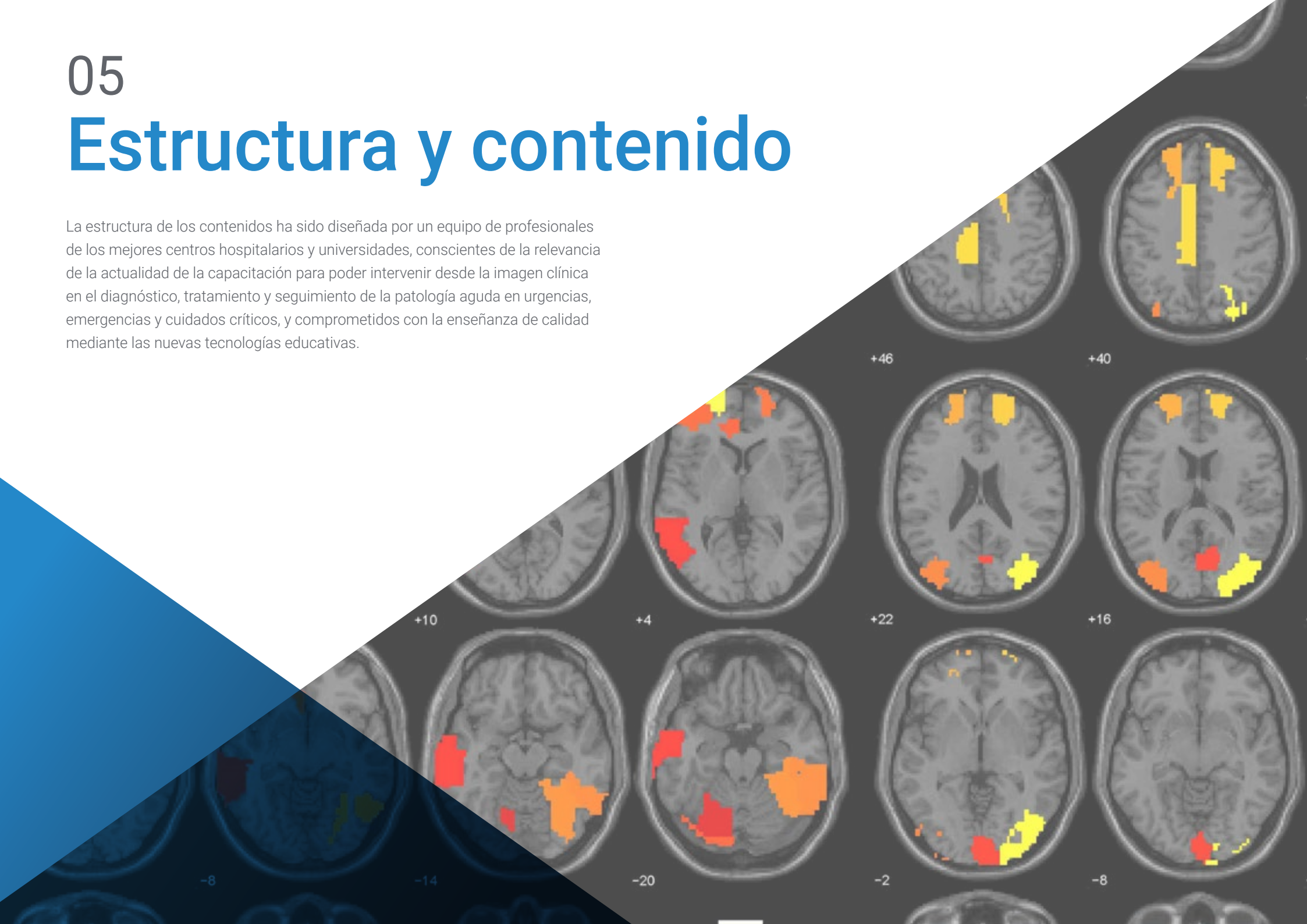

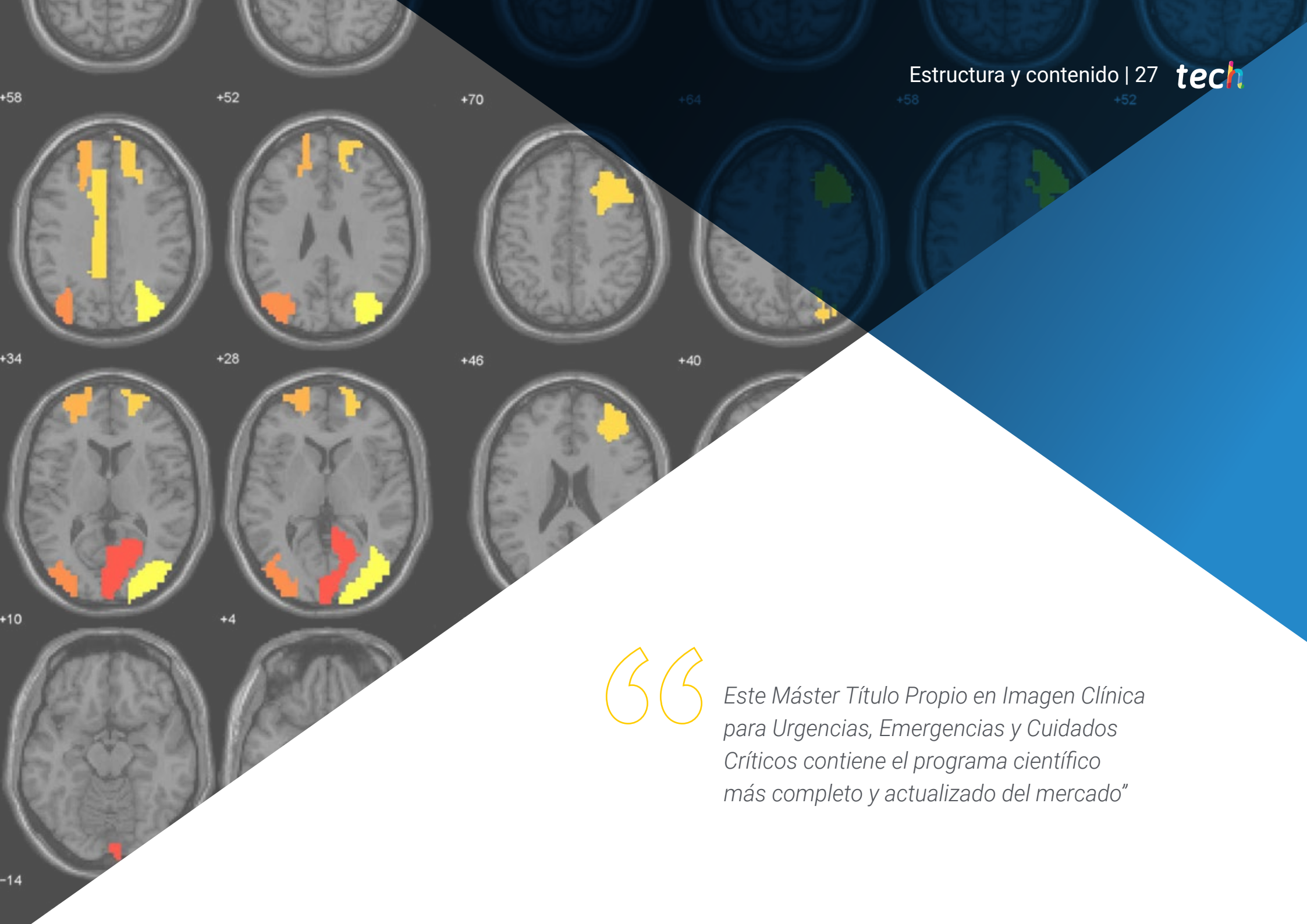
Aprovecha la oportunidad para conocer los últimos avances en esta materia para aplicarla a tu práctica diaria”

05

Estructura y contenido

La estructura de los contenidos ha sido diseñada por un equipo de profesionales de los mejores centros hospitalarios y universidades, conscientes de la relevancia de la actualidad de la capacitación para poder intervenir desde la imagen clínica en el diagnóstico, tratamiento y seguimiento de la patología aguda en urgencias, emergencias y cuidados críticos, y comprometidos con la enseñanza de calidad mediante las nuevas tecnologías educativas.



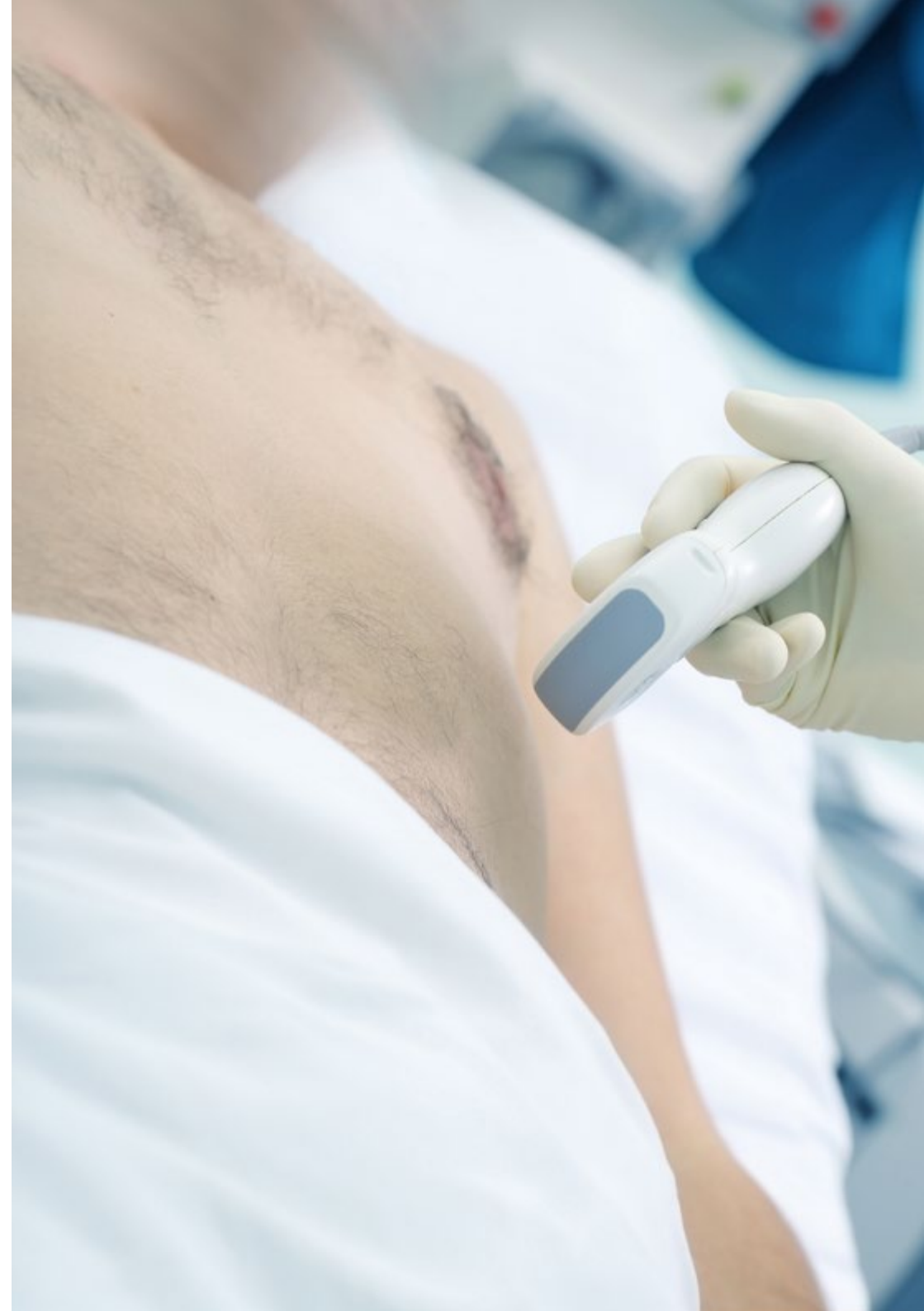


“

Este Máster Título Propio en Imagen Clínica para Urgencias, Emergencias y Cuidados Críticos contiene el programa científico más completo y actualizado del mercado”

Módulo 1. Fundamentos técnicos del diagnóstico por imagen

- 1.1. Radiología Convencional (RC)
 - 1.1.1. Física radiológica
 - 1.1.2. Haz de rayos X
 - 1.1.3. Radiología analógica
 - 1.1.4. Radiología digital
 - 1.1.5. Calidad y artefactos de la imagen
 - 1.1.6. Equipos de radiología convencional
 - 1.1.7. Seguridad del paciente
 - 1.1.8. Radiobiología y protección radiológica
- 1.2. Ecografía
 - 1.2.1. Principios físicos
 - 1.2.2. Formación de la imagen en modo B
 - 1.2.3. Transductores y formación de la imagen
 - 1.2.4. Equipos de ecografía
 - 1.2.5. Parámetros dependientes del operador y artefactos
 - 1.2.6. Calidad y seguridad del paciente en ecografía
- 1.3. Tomografía Computarizada (TC)
 - 1.3.1. Principios físicos
 - 1.3.2. Equipos de TC
 - 1.3.3. Adquisición de la imagen
 - 1.3.4. Construcción de la imagen
 - 1.3.5. Calidad
 - 1.3.6. Postprocesado
 - 1.3.7. Seguridad del paciente en TC
 - 1.3.8. Protección radiológica en alta dosis
- 1.4. Resonancia Magnética (RM)
 - 1.4.1. Principios físicos
 - 1.4.2. Contraste tisular
 - 1.4.3. Equipos de RM
 - 1.4.4. Obtención y formación de la imagen
 - 1.4.5. Secuencias
 - 1.4.6. Artefactos
 - 1.4.7. Seguridad del paciente en RM



- 1.5. Angiografía Digital
 - 1.5.1. Principios físicos
 - 1.5.2. Equipos de angiografía digital
 - 1.5.3. Materiales y medios de contraste
 - 1.5.4. Adquisición y construcción de la imagen
 - 1.5.5. Sustracción digital, máscaras y *Road Map*
 - 1.5.6. Protección radiológica en alta dosis
- 1.6. Medicina nuclear
 - 1.6.1. Principios físicos
 - 1.6.2. Gammacámaras
 - 1.6.3. Equipos PET y SPET
 - 1.6.4. Equipos híbridos
 - 1.6.5. Adquisición y calidad de imagen
 - 1.6.6. Protección radiológica y radio farmacia
- 2.4. Patología de la pleura, la pared torácica y el diafragma
 - 2.4.1. Derrame pleural, hemotórax, empiema y quilotórax
 - 2.4.2. Neumotórax
 - 2.4.3. Fracturas de la caja torácica
 - 2.4.4. Hernias, parálisis y rotura diafragmáticas
- 2.5. Grandes síndromes
 - 2.5.1. Disnea y distrés respiratorio
 - 2.5.2. Dolor torácico
 - 2.5.3. Hemoptisis
 - 2.5.4. Tos persistente
 - 2.5.5. Estridor
- 2.6. Tubos y catéteres
 - 2.6.1. Catéteres vasculares centrales
 - 2.6.2. Catéter de Swan-Ganz
 - 2.6.3. Tubos endotraqueales
 - 2.6.4. Drenajes pleurales
 - 2.6.5. Sondas nasogástricas
 - 2.6.6. Otros dispositivos

Módulo 2. Imagen en la patología aguda del aparato respiratorio

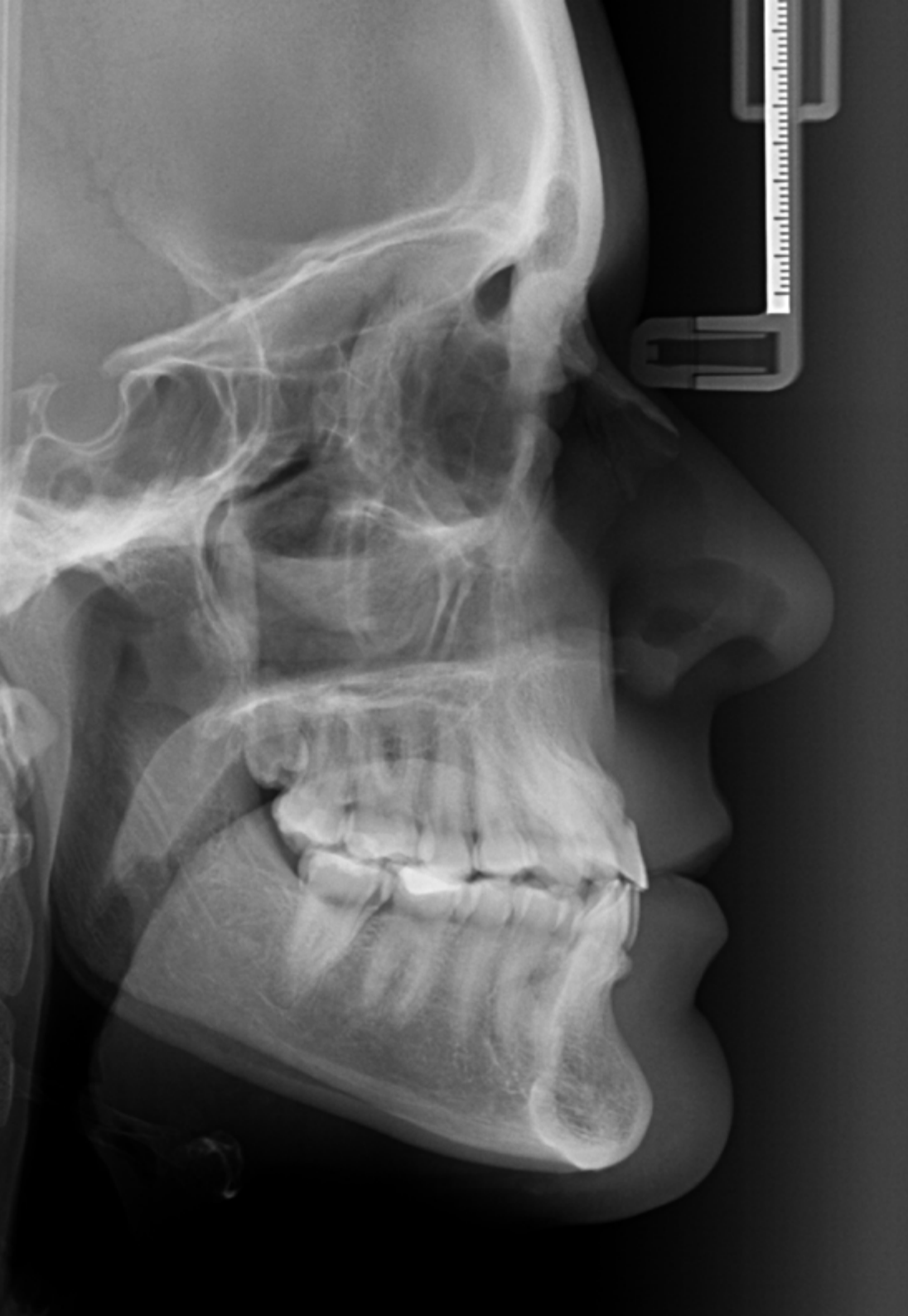- 2.1. Patología de la vía aérea
 - 2.1.1. Infección de la vía aérea superior
 - 2.1.2. Asma, EPOC, bronquiectasias
 - 2.1.3. Traumatismo de la vía aérea: laceración y rotura
 - 2.1.4. Aspiración de cuerpo extraño
- 2.2. Patología pulmonar
 - 2.2.1. Infección
 - 2.2.2. Atelectasias y hemitórax blanco bilateral
 - 2.2.3. Embolismo
 - 2.2.4. Hemorragia alveolar
 - 2.2.5. Barotrauma y contusión
 - 2.2.6. Tóxicos y fármacos
- 2.3. Patología del mediastino
 - 2.3.1. Neumomediastino
 - 2.3.2. Hematoma mediastínico
 - 2.3.3. Infección: mediastinitis y absceso
 - 2.3.4. Patología del esófago: impactación, perforación y fístulas

Módulo 3. Imagen en la patología aguda del sistema cardiovascular

- 3.1. Patología miocárdica
 - 3.1.1. Síndrome coronario agudo
 - 3.1.2. Laceración y contusión miocárdicas
 - 3.1.3. Miocarditis
- 3.2. Patología pericárdica
 - 3.2.1. Pericarditis aguda
 - 3.2.2. Derrame pericárdico
 - 3.2.3. Taponamiento cardíaco
- 3.3. Síndrome aórtico agudo
 - 3.3.1. Traumatismo aórtico
 - 3.3.2. Disección aórtica
 - 3.3.3. Aneurisma aórtico
- 3.4. Insuficiencia cardíaca
 - 3.4.1. Insuficiencia cardíaca congestiva
 - 3.4.2. Edema pulmonar
- 3.5. Enfermedad tromboembólica
 - 3.5.1. Trombosis venosa profunda
 - 3.5.2. Embolismo pulmonar
- 3.6. Shock y parada cardíaca
 - 3.6.1. Tipos de shock
 - 3.6.2. Actividad eléctrica sin pulso
 - 3.6.3. Parada cardiorrespiratoria

Módulo 4. Imagen en la patología aguda del sistema nervioso central

- 4.1. Lesiones traumáticas del sistema nervioso central
 - 4.1.1. Hematoma epidural
 - 4.1.2. Hematoma subdural
 - 4.1.3. Hemorragia subaracnoidea postraumática
 - 4.1.4. Hemorragias parenquimatosas postraumáticas
 - 4.1.5. Lesión axonal difusa
- 4.2. Lesiones vasculares del sistema nervioso central
 - 4.2.1. Ictus isquémico
 - 4.2.2. Ictus hemorrágico
 - 4.2.3. Trombosis de senos venosos
- 4.3. Hemorragia subaracnoidea no traumática
 - 4.3.1. Aneurismas
 - 4.3.2. Malformaciones arteriovenosas
 - 4.3.3. Hemorragias perimesencefálicas
 - 4.3.4. Otras causas de hemorragia subaracnoidea
- 4.4. Infecciones del sistema nervioso central
 - 4.4.1. Meningitis
 - 4.4.2. Encefalitis
 - 4.4.3. Absceso cerebral
- 4.5. Disminución del nivel de consciencia
 - 4.5.1. Coma no traumático
 - 4.5.2. Estados confusionales
 - 4.5.3. Delirio
- 4.6. Movimientos involuntarios
 - 4.6.1. Crisis comiciales
 - 4.6.2. Mioclonías
 - 4.6.3. Parkinsonismo

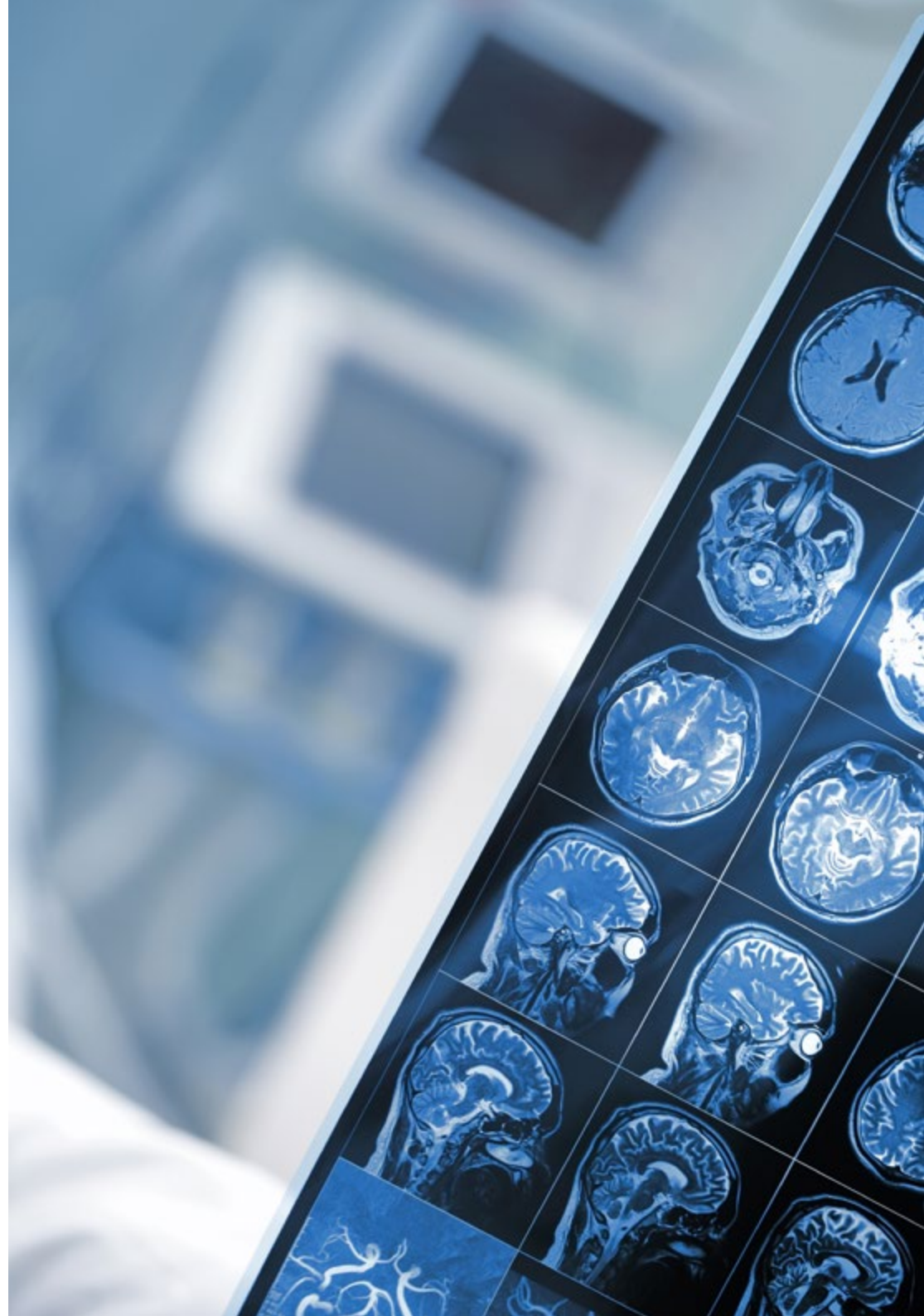

Módulo 5. Imagen en la patología aguda de cabeza y cuello

- 5.1. Traumatismo facial
 - 5.1.1. Anatomía de la región facial
 - 5.1.2. Estructuras de la región facial
 - 5.1.3. Tipos de traumatismo facial
 - 5.1.4. Fracturas faciales
 - 5.1.5. Lesiones vasculares de la cara
- 5.2. Traumatismo ocular
 - 5.2.1. Anatomía ocular
 - 5.2.2. Desprendimiento de retina
 - 5.2.3. Lesiones penetrantes del globo ocular
 - 5.2.4. Otras lesiones oculares
- 5.3. Traumatismo del cuello
 - 5.3.1. Anatomía del cuello
 - 5.3.2. Lesión muscular del cuello
 - 5.3.3. Lesión vascular del cuello
 - 5.3.4. Lesión de la vía aérea superior
 - 5.3.5. Lesión de la columna cervical
- 5.4. Lesiones ocupativas del cuello
 - 5.4.1. Patología tumoral tiroidea
 - 5.4.2. Patología del timo
 - 5.4.3. Patología linfática en el cuello
 - 5.4.4. Infección de tejidos blandos
 - 5.4.5. Abscesos en el cuello
- 5.5. Patología arterial del cuello
 - 5.5.1. Anatomía arterial del cuello
 - 5.5.2. Traumatismo arterial
 - 5.5.3. Aneurismas en el cuello
 - 5.5.4. Oclusión arterial en el cuello
- 5.6. Patología venosa del cuello
 - 5.6.1. Anatomía venosa del cuello
 - 5.6.2. Traumatismo venoso
 - 5.6.3. Oclusión venosa en el cuello
 - 5.6.4. Abordaje vascular

Módulo 6. Imagen en la patología aguda del aparato locomotor

- 6.1. Patología aguda de los tejidos blandos
 - 6.1.1. Anatomía y referencias en la piel y los tejidos blandos
 - 6.1.2. Infecciones de la piel y los tejidos blandos
 - 6.1.3. Hematomas
 - 6.1.4. Lesiones vasculares traumáticas
- 6.2. Patología articular
 - 6.2.1. Anatomía y referencias en la estructura articular
 - 6.2.2. Bursitis
 - 6.2.3. Artritis
 - 6.2.4. Hemartrosis
- 6.3. Cuerpos extraños
 - 6.3.1. Identificación de cuerpos extraños de acuerdo a su naturaleza
 - 6.3.2. Identificación de cuerpos extraños de acuerdo a su tiempo de permanencia en los tejidos
- 6.4. Fracturas óseas
 - 6.4.1. Anatomía y referencias en los huesos largos
 - 6.4.2. Anatomía y referencias en los huesos irregulares
 - 6.4.3. Diferenciación de fracturas y osteólisis
- 6.5. Lesiones musculares y de los tendones
 - 6.5.1. Anatomía muscular
 - 6.5.2. Anatomía tendinosa
 - 6.5.3. Hematomas intramusculares
 - 6.5.4. Hernias musculares
 - 6.5.5. Rotura tendinosa
- 6.6. Procedimientos guiados por imagen en el aparato locomotor
 - 6.6.1. Artrocentesis
 - 6.6.2. Drenaje de hematomas
 - 6.6.3. Drenaje de abscesos
 - 6.6.4. Bloqueo de nervios periféricos



Módulo 7. Imagen en la patología aguda del aparato digestivo

- 7.1. Hepatopatía crónica
 - 7.1.1. Descompensación edemoascítica
 - 7.1.2. Síndrome hepatopulmonar
 - 7.1.3. Hemorragia digestiva
 - 7.1.4. Dolor abdominal
 - 7.1.5. Trombosis portal
 - 7.1.6. Peritonitis
- 7.2. Traumatismo abdominal
 - 7.2.1. Lesión hepática
 - 7.2.2. Lesión esplénica
 - 7.2.3. Lesión pancreática
 - 7.2.4. Lesión intestinal
 - 7.2.5. Rotura diafragmática
 - 7.2.6. Lesiones de pared abdominal
- 7.3. Abdomen agudo difuso y pared abdominal
 - 7.3.1. Isquemia intestinal
 - 7.3.2. Obstrucción intestinal
 - 7.3.3. Vólvulo
 - 7.3.4. Perforación de víscera hueca
 - 7.3.5. Neumoperitoneo
 - 7.3.6. Fístula abdominal
 - 7.3.7. Hernias de pared
 - 7.3.8. Infecciones de partes blandas
- 7.4. Abdomen agudo: piso superior
 - 7.4.1. Síndrome péptico
 - 7.4.2. Colecistitis
 - 7.4.3. Cólico biliar
 - 7.4.4. Colangitis
 - 7.4.5. Pancreatitis
 - 7.4.6. Hepatitis
 - 7.4.7. Abscesos hepático y subfrénico
 - 7.4.8. Infarto y absceso esplénico

- 7.5. Abdomen agudo: piso inferior
 - 7.5.1. Apendicitis
 - 7.5.2. Adenitis mesentérica
 - 7.5.3. Abscesos intra y retroperitoneales
 - 7.5.4. Enfermedades inflamatorias intestinales crónicas
 - 7.5.5. Ileítis y colitis
 - 7.5.6. Diverticulitis
- 7.6. Complicaciones tumorales
 - 7.6.1. Metástasis
 - 7.6.2. Hemorragia
 - 7.6.3. Complicaciones postquirúrgicas
 - 7.6.4. Complicaciones postirradiación

Módulo 8. Imagen en la patología aguda del aparato urinario

- 8.1. Cólico renal
 - 8.1.1. Fisiopatología de la uropatía obstructiva
 - 8.1.2. Ectasia de la vía urinaria
 - 8.1.3. Hidronefrosis
 - 8.1.4. Litiasis urinaria
 - 8.1.5. Otras causas de uropatía obstructiva
 - 8.1.6. Cateterismo ureteral
 - 8.1.7. Nefrostomía
- 8.2. Retención urinaria
 - 8.2.1. Globo vesical
 - 8.2.2. Hipertrofia prostática benigna
 - 8.2.3. Cambios vesicales secundarios
 - 8.2.4. Estenosis de uretra
 - 8.2.5. Otras causas de retención urinaria
 - 8.2.6. Complicaciones del sondaje vesical

- 8.3. Infección urinaria
 - 8.3.1. Cistitis aguda
 - 8.3.2. Pielonefritis aguda
 - 8.3.3. Prostatitis aguda
 - 8.3.4. Prostatitis crónica
 - 8.3.5. Orquiepididimitis
 - 8.3.6. Absceso renal
 - 8.3.7. Absceso prostático
 - 8.3.8. Gangrena de Fournier
- 8.4. Hematuria
 - 8.4.1. Hematuria por tumor vesical
 - 8.4.2. Hematuria por masa renal
 - 8.4.3. Hematuria por otras causas
 - 8.4.4. Lavado de coágulos
 - 8.4.5. Sondaje de tres vías y suero lavador continuo
 - 8.4.6. Hemorragia retroperitoneal espontánea
- 8.5. Traumatismos genitourinarios
 - 8.5.1. Traumatismo renal
 - 8.5.2. Avulsión del pedículo renal
 - 8.5.3. Traumatismo ureteral
 - 8.5.4. Rotura vesical extraperitoneal
 - 8.5.5. Rotura vesical intraperitoneal
 - 8.5.6. Traumatismos de uretra anterior
 - 8.5.7. Traumatismo de uretra posterior
 - 8.5.8. Traumatismo testicular
- 8.6. Urgencias del pene y testículos
 - 8.6.1. Fimosis y parafimosis
 - 8.6.2. Torsión testicular
 - 8.6.3. Torsión de hidátide
 - 8.6.4. Orquiepididimitis
 - 8.6.5. Priapismo
 - 8.6.6. Rotura peneana
 - 8.6.7. Hidrocele y hematocele

Módulo 9. Imagen en la patología aguda del aparato reproductor

- 9.1. Patología anexial
 - 9.1.1. Formaciones ováricas benignas
 - 9.1.2. Formaciones ováricas malignas primarias y metastásicas
 - 9.1.3. Patología tubárica
 - 9.1.4. Control radiológico y complicaciones de dispositivos de oclusión tubárica
 - 9.1.5. Síndrome hiperestimulación ovárica
- 9.2. Enfermedad inflamatoria pélvica
 - 9.2.1. Etiopatogenia y valoración clínica
 - 9.2.2. Diagnóstico por imagen de la EIP
 - 9.2.3. Diagnóstico diferencial de la EIP
 - 9.2.4. Papel de la radiología en el tratamiento de la EIP
- 9.3. Patología uterina
 - 9.3.1. Malformaciones uterinas
 - 9.3.2. Útero miomatoso
 - 9.3.3. Embolización miomas. Indicaciones y complicaciones
 - 9.3.4. Complicaciones postquirúrgicas de miomectomía, histerectomía e inserción de DIU
- 9.4. Endometriosis
 - 9.4.1. Endometriosis quística
 - 9.4.2. Endometriosis profunda
 - 9.4.3. Endometriosis intestinal
 - 9.4.4. Endometriosis extrapélvica
 - 9.4.5. Adenomiosis
- 9.5. Patología obstétrica urgente
 - 9.5.1. Dolor abdominal de origen obstétrico en la embarazada
 - 9.5.2. Desprendimiento prematuro de la placenta normoinserta
 - 9.5.3. Placenta previa y acretismo placentario
 - 9.5.4. Aborto
 - 9.5.5. Gestación ectópica

- 9.6. Patología mamaria
 - 9.6.1. Procesos inflamatorios/infecciosos
 - 9.6.2. Lesiones traumáticas
 - 9.6.3. Neoplasias
 - 9.6.4. Complicaciones postquirúrgicas
 - 9.6.5. Patología benigna urgente

Módulo 10. Ecografía clínica urgente

- 10.1. Parada cardíaca
 - 10.1.1. Hemodinámica cerebral
 - 10.1.2. Daño cerebral en la parada cardíaca
 - 10.1.3. Utilidad de la ecografía durante la resucitación
 - 10.1.4. Utilidad de la ecografía tras recuperar circulación espontánea
- 10.2. Shock
 - 10.2.1. Presiones de llenado ventriculares
 - 10.2.2. Gasto cardíaco
 - 10.2.3. Estimación de la respuesta hemodinámica a la administración de volumen intravascular
 - 10.2.4. Evaluación ecográfica del edema pulmonar
 - 10.2.5. Búsqueda ecográfica de focos de sepsis
- 10.3. Insuficiencia respiratoria
 - 10.3.1. Insuficiencia respiratoria aguda: diagnóstico
 - 10.3.2. Hipoxemia brusca en pacientes en ventilación mecánica
 - 10.3.3. Monitorización de las maniobras de reclutamiento
 - 10.3.4. Evaluación del agua extravascular pulmonar
- 10.4. Fracaso renal agudo
 - 10.4.1. Hidronefrosis
 - 10.4.2. Litiasis
 - 10.4.3. Necrosis tubular aguda
 - 10.4.4. Ecografía Doppler en el fracaso renal agudo
 - 10.4.5. Ecografía vesical en el fracaso renal agudo

- 10.5. Traumatismos
 - 10.5.1. FAST y e-FAST
 - 10.5.2. Evaluación ecográfica en situaciones especiales
 - 10.5.3. Evaluación hemodinámica enfocada al trauma
- 10.6. Ictus
 - 10.6.1. Justificación
 - 10.6.2. Valoración inicial
 - 10.6.3. Valoración ecográfica
 - 10.6.4. Manejo ecoguiado



*Una experiencia de capacitación
única, clave y decisiva para
impulsar tu desarrollo profesional”*

06

Metodología

Este programa de capacitación ofrece una forma diferente de aprender. Nuestra metodología se desarrolla a través de un modo de aprendizaje de forma cíclica: ***el Relearning***.

Este sistema de enseñanza es utilizado, por ejemplo, en las facultades de medicina más prestigiosas del mundo y se ha considerado uno de los más eficaces por publicaciones de gran relevancia como el ***New England Journal of Medicine***.



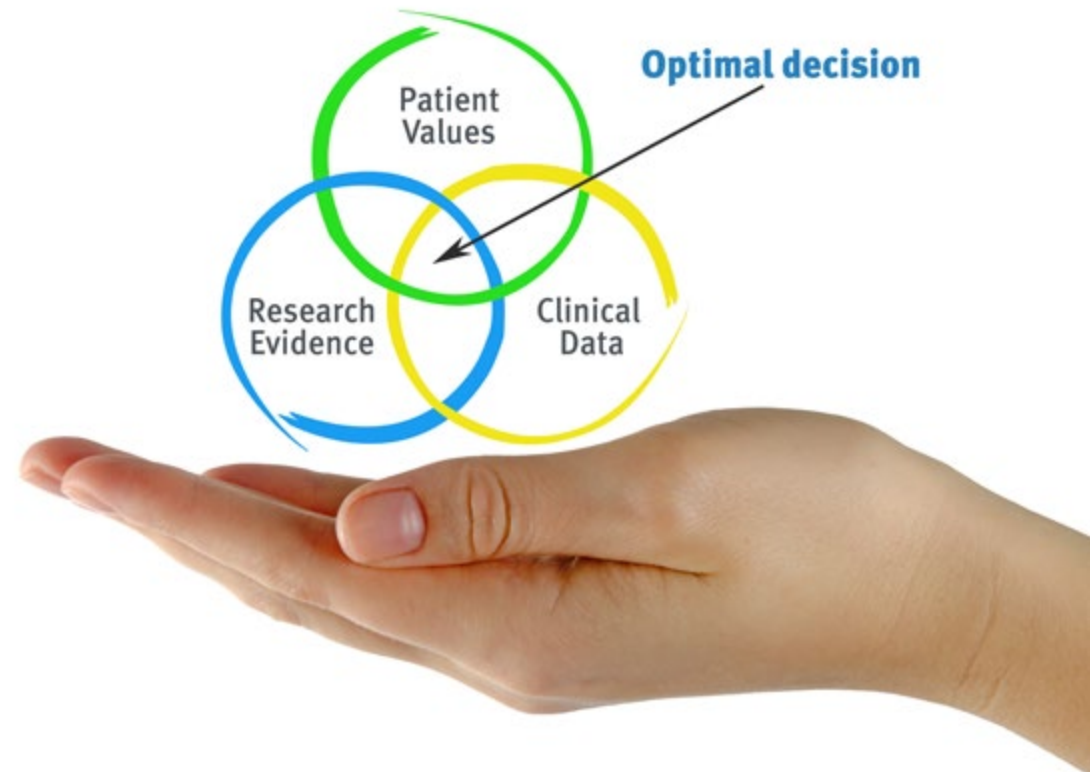“

Descubre el Relearning, un sistema que abandona el aprendizaje lineal convencional para llevarte a través de sistemas cíclicos de enseñanza: una forma de aprender que ha demostrado su enorme eficacia, especialmente en las materias que requieren memorización”

En TECH empleamos el Método del Caso

Ante una determinada situación, ¿qué debería hacer un profesional? A lo largo del programa, los estudiantes se enfrentarán a múltiples casos clínicos simulados, basados en pacientes reales en los que deberán investigar, establecer hipótesis y, finalmente, resolver la situación. Existe abundante evidencia científica sobre la eficacia del método. Los especialistas aprenden mejor, más rápido y de manera más sostenible en el tiempo.

Con TECH podrás experimentar una forma de aprender que está moviendo los cimientos de las universidades tradicionales de todo el mundo.



Según el Dr. Gérvas, el caso clínico es la presentación comentada de un paciente, o grupo de pacientes, que se convierte en «caso», en un ejemplo o modelo que ilustra algún componente clínico peculiar, bien por su poder docente, bien por su singularidad o rareza. Es esencial que el caso se apoye en la vida profesional actual, intentando recrear los condicionantes reales en la práctica profesional del médico.

“

¿Sabías que este método fue desarrollado en 1912, en Harvard, para los estudiantes de Derecho? El método del caso consistía en presentarles situaciones complejas reales para que tomaran decisiones y justificasen cómo resolverlas. En 1924 se estableció como método estándar de enseñanza en Harvard”

La eficacia del método se justifica con cuatro logros fundamentales:

1. Los alumnos que siguen este método no solo consiguen la asimilación de conceptos, sino un desarrollo de su capacidad mental, mediante ejercicios de evaluación de situaciones reales y aplicación de conocimientos.
2. El aprendizaje se concreta de una manera sólida en capacidades prácticas que permiten al alumno una mejor integración en el mundo real.
3. Se consigue una asimilación más sencilla y eficiente de las ideas y conceptos, gracias al planteamiento de situaciones que han surgido de la realidad.
4. La sensación de eficiencia del esfuerzo invertido se convierte en un estímulo muy importante para el alumnado, que se traduce en un interés mayor en los aprendizajes y un incremento del tiempo dedicado a trabajar en el curso.



Relearning Methodology

TECH aúna de forma eficaz la metodología del Estudio de Caso con un sistema de aprendizaje 100% online basado en la reiteración, que combina 8 elementos didácticos diferentes en cada lección.

Potenciamos el Estudio de Caso con el mejor método de enseñanza 100% online: el Relearning.

El profesional aprenderá mediante casos reales y resolución de situaciones complejas en entornos simulados de aprendizaje. Estos simulacros están desarrollados a partir de software de última generación que permiten facilitar el aprendizaje inmersivo.



Situado a la vanguardia pedagógica mundial, el método Relearning ha conseguido mejorar los niveles de satisfacción global de los profesionales que finalizan sus estudios, con respecto a los indicadores de calidad de la mejor universidad online en habla hispana (Universidad de Columbia).

Con esta metodología, se han capacitado más de 250.000 médicos con un éxito sin precedentes en todas las especialidades clínicas con independencia de la carga en cirugía. Nuestra metodología pedagógica está desarrollada en un entorno de máxima exigencia, con un alumnado universitario de un perfil socioeconómico alto y una media de edad de 43,5 años.

El Relearning te permitirá aprender con menos esfuerzo y más rendimiento, implicándote más en tu especialización, desarrollando el espíritu crítico, la defensa de argumentos y el contraste de opiniones: una ecuación directa al éxito.

En nuestro programa, el aprendizaje no es un proceso lineal, sino que sucede en espiral (aprender, desaprender, olvidar y reaprender). Por eso, se combinan cada uno de estos elementos de forma concéntrica.

La puntuación global que obtiene el sistema de aprendizaje de TECH es de 8.01, con arreglo a los más altos estándares internacionales.



Este programa ofrece los mejores materiales educativos, preparados a conciencia para los profesionales:



Material de estudio

Todos los contenidos didácticos son creados por los especialistas que van a impartir el curso, específicamente para él, de manera que el desarrollo didáctico sea realmente específico y concreto.

Estos contenidos son aplicados después al formato audiovisual, para crear el método de trabajo online de TECH. Todo ello, con las técnicas más novedosas que ofrecen piezas de gran calidad en todos y cada uno los materiales que se ponen a disposición del alumno.



Técnicas quirúrgicas y procedimientos en vídeo

TECH acerca al alumno las técnicas más novedosas, los últimos avances educativos y al primer plano de la actualidad en técnicas médicas. Todo esto, en primera persona, con el máximo rigor, explicado y detallado para contribuir a la asimilación y comprensión del estudiante. Y lo mejor de todo, pudiéndolo ver las veces que quiera.



Resúmenes interactivos

El equipo de TECH presenta los contenidos de manera atractiva y dinámica en píldoras multimedia que incluyen audios, vídeos, imágenes, esquemas y mapas conceptuales con el fin de afianzar el conocimiento.

Este exclusivo sistema educativo para la presentación de contenidos multimedia fue premiado por Microsoft como "Caso de éxito en Europa".



Lecturas complementarias

Artículos recientes, documentos de consenso y guías internacionales, entre otros. En la biblioteca virtual de TECH el estudiante tendrá acceso a todo lo que necesita para completar su capacitación.





Análisis de casos elaborados y guiados por expertos

El aprendizaje eficaz tiene, necesariamente, que ser contextual. Por eso, TECH presenta los desarrollos de casos reales en los que el experto guiará al alumno a través del desarrollo de la atención y la resolución de las diferentes situaciones: una manera clara y directa de conseguir el grado de comprensión más elevado.



Testing & Retesting

Se evalúan y reevalúan periódicamente los conocimientos del alumno a lo largo del programa, mediante actividades y ejercicios evaluativos y autoevaluativos para que, de esta manera, el estudiante compruebe cómo va consiguiendo sus metas.



Clases magistrales

Existe evidencia científica sobre la utilidad de la observación de terceros expertos. El denominado Learning from an Expert afianza el conocimiento y el recuerdo, y genera seguridad en las futuras decisiones difíciles.



Guías rápidas de actuación

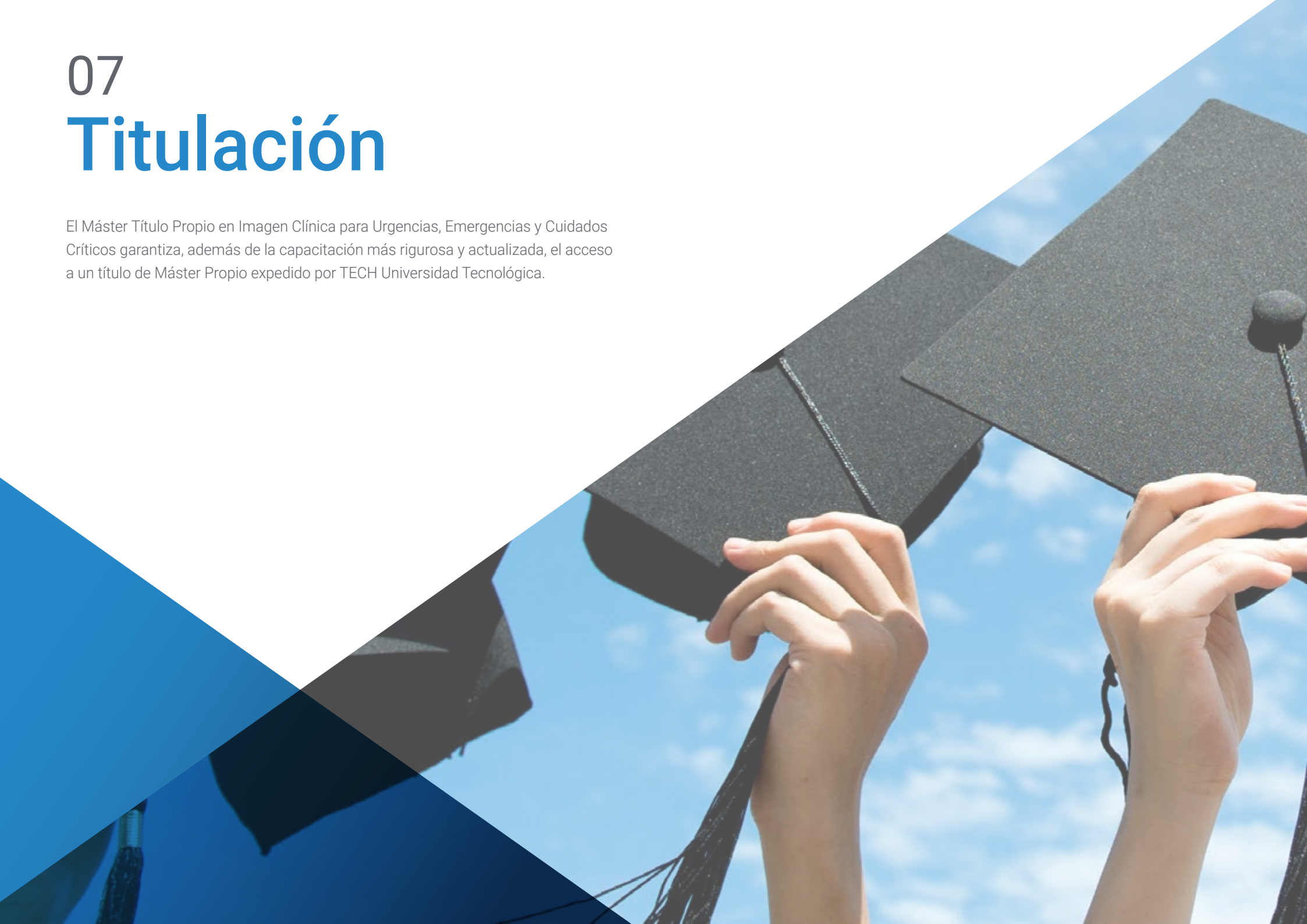TECH ofrece los contenidos más relevantes del curso en forma de fichas o guías rápidas de actuación. Una manera sintética, práctica y eficaz de ayudar al estudiante a progresar en su aprendizaje.



07

Titulación

El Máster Título Propio en Imagen Clínica para Urgencias, Emergencias y Cuidados Críticos garantiza, además de la capacitación más rigurosa y actualizada, el acceso a un título de Máster Propio expedido por TECH Universidad Tecnológica.



“

Supera con éxito este programa y recibe tu titulación universitaria sin desplazamientos ni farragosos trámites”

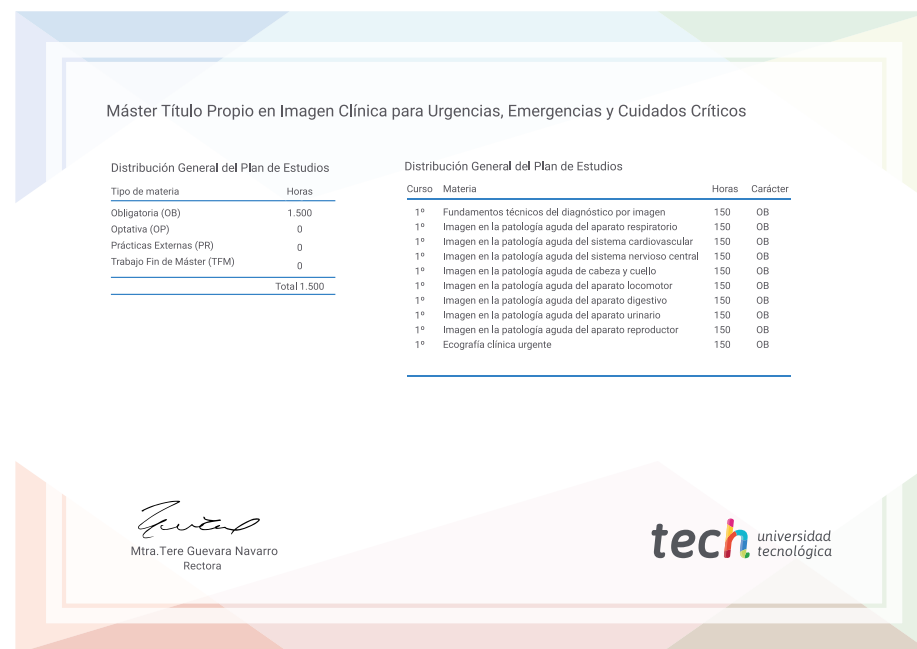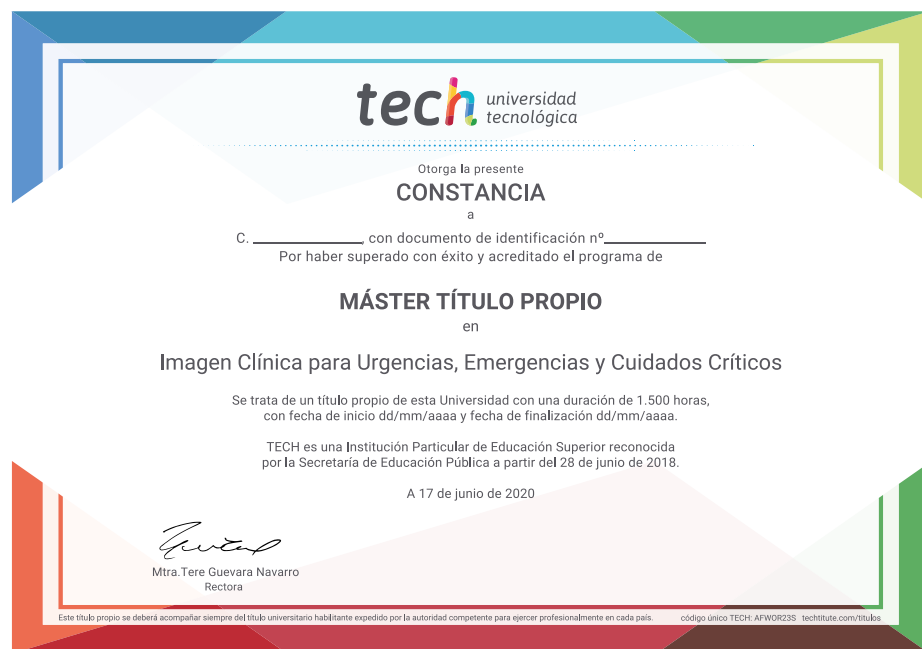Este **Máster Título Propio en Imagen Clínica para Urgencias, Emergencias y Cuidados Críticos** contiene el programa científico más completo y actualizado del mercado.

Tras la superación de la evaluación, el alumno recibirá por correo postal* con acuse de recibo su correspondiente título de **Máster Propio** emitido por **TECH Universidad Tecnológica**.

El título por **TECH Universidad Tecnológica** expresará la calificación que haya obtenido en el Máster Título Propio y reunirá los requisitos comúnmente exigidos por las bolsas de trabajo, oposiciones y comités evaluadores de carreras profesionales.

Título: **Máster Título Propio en Imagen Clínica para Urgencias, Emergencias y Cuidados Críticos**

N.º Horas Oficiales: **1.500 h.**



*Apostilla de La Haya. En caso de que el alumno solicite que su título en papel recabe la Apostilla de La Haya, TECH EDUCATION realizará las gestiones oportunas para su obtención, con un coste adicional.



Máster Título Propio
Imagen Clínica para
Urgencias, Emergencias
y Cuidados Críticos

- » Modalidad: online
- » Duración: 12 meses
- » Titulación: TECH Universidad Tecnológica
- » Horario: a tu ritmo
- » Exámenes: online

Máster Título Propio

Imagen Clínica para Urgencias,
Emergencias y Cuidados Críticos

